GALLERT- ODER COLLOIDGESCHW

Friedr. Theod. Frerichs, S. D.

Abgedruckt aus der Gelinger Studien.

Gelinger

1847

Ueber

GALLERT- ODER COLLOIDGESCHWÜLSTE.

Von

Friedr. Theod. Frerichs, M. D.

(Mit zwei Kupfertafeln.)

Abgedruckt aus den Göttinger Studien. 1847.

Göttingen

bei Vandenhoeck und Ruprecht.

1847.

Bevor wir jedoch auf die Neubildungen selbst übergehen, scheint es mir zweckmässig, dasjenige mitzutheilen, was wir über die chemische Natur der Gallerte wissen. Auf diesem Wege werden sich sodann die für unsern Zweck wichtigen Fragen beantworten lassen, einestheils, ob dieser in seinen physicalischen Eigenschaften sich überall gleich bleibende Stoff auch seiner Zusammensetzung nach in allen Fällen derselben sei; anderntheils, in welcher Beziehung derselbe zu den physiologischen Verhältnissen des Organismus stehe, denen er auf den ersten Blick ganz fremd zu sein scheint.

Unsere Kenntnisse von der chemischen Natur der fraglichen Substanz beschränken sich leider grösstentheils auf Reactionen, weil nur selten die zur Ausführung von Elementaranalysen erforderliche Quantität zu erlangen ist. Es gilt dies namentlich von den Fällen, wo die Gallerte in den Gewebsinterstitien fester Neubildungen sich abgelagert findet. Genauer ist dagegen das Contentum der Colloidcysten bekannt: von andern Formen, wie dem Lipoma colloides, dem gallerthaltigen Osteoid, wissen wir indess in chemischer Beziehung gar nichts.

Die farblose oder gelblich gefärbte, in ihrer Consistenz bald dem Eiereiweiss, bald dem Glaskörper des Auges oder einer saturirten Leimsolution ähnliche Substanz lässt sich in destillirtem Wasser nur schwierig lösen. Die Lösung ist opalescirend und schaumig.

In andern Fällen ist sie in Wasser unlöslich und wird durch dasselbe weisslich getrübt (Simon, J. Vogel, Mulder, ich).

Wenn schon in dieser verschiedenen Löslichkeit der Substanz ein Unterschied hervortritt, so spricht sich dieser noch mehr in den Reactionen aus. In der Mehrzahl der Fälle, die ich untersuchte, enthielt die Gallertmasse einen mit dem Pyin in seinem Verhalten übereinkommenden Stoff. Dieselbe wurde nämlich durch Essigsäure gefällt; der Nie-

derschlag war im Ueberschuss der Säure unlöslich, wurde dagegen von einigen Tropfen Salzsäure mit Leichtigkeit aufgenommen. Die salzsaure Lösung trübte sich durch Kaliumeisencyanür entweder gar nicht oder nur höchst unbedeutend. Ebenso entstand durch Alaunsolution eine Fällung, die im Ueberschuss unlöslich war. Ein ähnliches Verhalten beobachteten Simon (Medic. Chemie Bd. II. S. 586), J. Vogel (pathol. Anat. Bd. I. S. 205).

Nicht immer war jedoch das Verhalten dasselbe. Zuweilen wurde das in der Kälte im Ueberschuss unlösliche essigsaure Präcipitat bei der Erwärmung wieder aufgenommen, wie Scherer (Untersuch. zur Pathol. S. 120) mittheilt. Derselbe unterwarf diese Substanz einer Elementaranalyse, welche folgende procentische Zusammensetzung ergab:

C 55,44
H 7,11
N 18,30
O 19,13.

Hiernach unterscheidet sich diese Substanz von dem Protein, wenn man für letzteres die Formel C48 H72 N12 O14 zu Grunde legt, durch H 4N, welche sie mehr und O 2, die sie weniger enthält.

Neben dieser pyinartigen Materie wurde in den meisten Fällen Albumin und besonders Natronalbuminat in grosser Menge gefunden; so von mir in den Cysten der Schilddrüse, der Unterlippe, der Ovarien und Nieren; von Scherer in den Ovarien und der Schilddrüse; von Wright in der Schilddrüse.

In andern Fällen bestand die Gallertmasse aus Natronalbuminat ohne Beimischung des durch Essigsäure fällbaren Stoffs. L. Gmelin (Annal. der Chemie u. Pharm. Bd. XXXIV. S. 95 u. dieselben Bd. XLI. S. 301) fand in dem gelatinösen Inhalt einer Ranula neben Fett und den gewöhnlichen Salzen des Blutserums nur Natronalbuminat.

Dasselbe wurde von Gorup Besanez beobachtet (Hel-

ler's Archiv für Chemie und Mikroscopie 1845. Heft 1. S. 13). Letzterer beschreibt ein sonderbares Verhalten dieser Substanz. Während nämlich die wässerige Lösung derselben im frischen Zustande sich wie eine verdünnte Chondrinsolution verhielt (durch Salpetersäure kaum vorübergehend getrübt wurde, mit Essigsäure einen im Uebersehuss unlöslichen Niedersehlag gab, durch Alaun und Eisenehlorid gefällt und im Uebersehuss wieder gelöst wurde), zeigte der trockene Rückstand ganz andere Reactionen. Der wässerige Auszug desselben wurde nieht mehr durch Essigsäure gefällt, dureh Alaunlösung kaum getrübt; der grösste Theil aber war in Wasser unlöslich geworden und zeigte, in Kalilauge gelöst, alle Reaetionen der Proteinverbindungen.

Abweiehend von dem bisher Beschriebenen verhielt sieh die Substanz des von J. Müller beschriebenen Collonems und die des sog. Cancer alveolaris gelatiniformis, welche Mulder in dem von Broers mitgetheilten ausgezeiehneten Falle dieser Art untersuehte.

Naeh J. Müller [1]) wurde das Deeoct einer Gallertgeschwulst aus dem Gehirn durch Gerbsäure, Weingeist, Essigsäure, Mineralsäuren, essigsaures Blei, schwefelsaures Eisen u. s. w. nicht gefällt. Die Masse kam also in ihrem Verhalten mit dem sog. Speiehelstoff überein.

Im Decoct einer ähnlichen Geschwulst aus der Brustdrüse fand er dagegen geringe Mengen von Käsestoff.

Es ist übrigens nicht unwahrscheinlich, dass die Substanz durch langes Koehen verändert wurde.

Mulder [2]) fand die hauptsächliche Substanz des Gallertkrebses verschieden von Fibrin, Albumin und allen andern organischen Stoffen. Sie war in Wasser unlöslieh, wurde durch Kali gelöst, durch Essigsäure aber nicht wie-

---

[1]) Dessen Archiv für Anat. u. Physiol. 1836. Jahresbericht.

[2]) Observationes anat. pathol. Auctore J. C. Broers. Lugduni. Batav. 1839.

der gefällt. Mit Salzsäure gekocht entstand keine Färbung; mit Salpetersäure behandelt bildete sich keine Xanthoproteinsäure. Sie unterschied sich von Schleim durch ihre Löslichkeit in Essigsäure, von Ptyalin durch ihre Unlöslichkeit in Wasser, von den Proteinverbindungen dadurch, dass die saure Lösung nicht von Kaliumeisencyamür, wohl aber mit Galläpfelaufguss gefällt wurde.

Es ergiebt sich aus diesen Thatsachen zunächst, dass die Gallerte der Colloidgeschwülste keineswegs überall derselben Natur sei. Ob indess die Unterschiede von grosser Bedeutung sind, lässt sich um so schwieriger entscheiden, als wir blos die Reactionen, nicht aber die elementare Zusammensetzung der Substanz kennen. Wie sehr die ersteren durch Nebenumstände, z. B. durch die Quantität der Salze, des vorhandenen Alkali's u. s. w. modificirt werden, ist bekannt und wird für vorliegenden Fall durch die Beobachtung Gorup's bestätigt.

Es erhellt aus den Mittheilungen von Gmelin über den Inhalt der Froschgeschwulst, aus denen von Scherer über den Inhalt der Ovariencysten, aus meinen Untersuchungen von Colloidcysten der Unterlippe, der Nieren, der Ovarien und anderer Gegenden, dass Albuminnatron an und für sich schon die Eigenschaften der Colloidsubstanz zeigen könne.

Häufiger noch fand sich in derselben eine dem Pyin und dem flüssigen Schleimstoff ähnliche Materie, deren chemische Beziehung zu den Proteinsubstanzen trotz Scherer's dankenswerther Elementaranalyse nicht als aufgeklärt zu betrachten ist. Die Unterschiede der elementaren Zusammensetzung beider, welche jener ausgezeichnete Analytiker nachwies, werden für uns erst dann eine Bedeutung erhalten, wenn wir über die chemische Constitution, über die Anordnung der Elemente in den Proteinverbindungen und in den aus diesen hervorgehenden Stoffen mehr im Klaren sind, als bis dahin durch die Anstrengungen der besten Kräfte erreicht werden konnte.

Aus dem Vorkommen des fraglichen Stoffes in physiologischen und pathologischen Zuständen geht soviel mit Bestimmtheit hervor, dass er den Proteinverbindungen sehr nahe steht und eins der ersten Umwandlungsproducte dieser ist. Wir begegnen demselben nämlich überall, wo exsudirtes Blutplasma in der Umbildung zu leimgebenden Geweben begriffen ist. So wurde er in den Granulationen von Güterboek und Simon, in dem Zellgewebe von Schwann beobachtet. — Das Vorkommen grosser Mengen einer wenigstens sehr nahe stehenden Substanz auf gereizten Schleimhäuten spricht ebenfalls für die Leichtigkeit, mit welcher Blutplasma Metamorphosen dieser Art eingeht. Bei der Regeneration der Epidermiszellen auf dem durch Vesicatore entblösten Rete Malpighi hat Eichholtz [1]) das Pyin in dem frisch exsudirten, von Eiterkörper freien Plasma gefunden. — Dass auch grössere Exsudatmassen in entzündeten serösen Höhlen wenigstens die physicalischen Eigenschaften der Colloidsubstanz annehmen können, dafür spricht die von Andral mitgetheilte Beobachtung eines Colloids im Saccus pleurae, von dem wir leider keine chemische Untersuchung besitzen.

Ueber die Natur der von J. Müller im Collonem, von Mulder im Gallertkrebs beobachteten Materien lässt sich natürlich nichts Bestimmtes sagen: dass aber die abweichenden Reactionen nicht mit Gewissheit eine gleiche Abweichung in der chemischen Zusammensetzung beweisen, ist schon oben angedeutet worden.

Es ergiebt sich aus Vorstehendem, dass die Colloidsubstanz der Hauptsache nach bald aus Albuminnatron besteht, bald aus den Proteinstoffen sehr nahe stehenden Umwandlungsproducten, welche je nach dem Grade ihrer Metamorphose in ihren Reactionen sich verschieden verhalten [2]).

[1]) Rust's Magazin. Bd. 61. Heft 1.

[2]) Die Angaben einiger englischen Aerzte, wie Massey (Lancet 1841.

Die übrigen Bestandtheile derselben sind geringe Mengen eines flüssigen und festen Fetts, nicht selten auch Cholesterin und die im Blutplasma gewöhnlich vorkommenden Salze.

Auffallend ist die grosse Consistenz der Masse bei ihrem geringen procentischen Gehalt an festen Bestandtheilen, um so mehr, als keine oder doch nur wenige aufgequollene Formbestandtheile vorhanden sind, welche dieselbe bedingen könnten. Die festen Bestandtheile betragen in vielen Fällen nur zwischen 5 bis 8 p. C., während das dünnflüssige Serum im Mittel 9 p. C. festen Rückstand liefert.

Was die Beziehungen der Gallertmasse zu den physiologischen Verhältnissen des Organismus betrifft, so ergiebt sich aus dem bisher Mitgetheilten, dass sie denselben nicht so fremd ist, als es auf den ersten Blick scheinen möchte. Denn wenn ich auch die Angabe von Eichholtz, dass Pyin, welches wenigstens in den meisten Fällen als eigenthümliche Materie der Gallertmasse gefunden wird, im Blute vorhanden sei, nicht bestätigen kann, indem ich dasselbe weder im gesunden Rindsblute, noch in dem eines Pneumonikers finden konnte, so beobachtete ich diesen Stoff doch constant einestheils als normalen Bestandtheil der die Schilddrüse tränkenden klebrigen Flüssigkeit, anderntheils in grosser Menge in der Synovia, wo sie bisher gänzlich übersehen wurde [1]).

Ihr Entstehungsprocess in pathologischen Bildungen erscheint hiernach, da sie keineswegs etwas Heterologes dar-

---

Jan. S. 683. Froriep's N. Notizen Bd. XVIII. No. 19) u. Wright (Edinb. Journ. 1842. Avr.), die wirklichen Leim in der Flüssigkeit gefunden haben wollen, bedürfen wohl kaum einer weitläufigen Widerlegung.

[1]) Die Synovia hat in Beziehung auf ihre Zusammensetzung und physicalischen Eigenschaften grosse Aehnlichkeit mit der Gallertmasse der in Frage stehenden pathologischen Neubildungen. Sie enthält nämlich wie diese Albumin, Natronalbuminat, Pyin, geringe Mengen Fett und die Salze des Blutserums.

stellt, sondern den normalen Verhältnissen sich eng anschliesst, leichter begreiflich.

Wir betrachten zunächst (I.) diejenigen Neubildungen, in welchen die Gallertmasse von untergeordneter Bedeutung ist, um sodann (II.) zu denen überzugehen, in welchen sie einen grössern constituirenden Bestandtheil ausmacht.

Zuletzt werden wir (III.) den eigentlich sogenannten Gallertgeschwülsten eine genauere Beachtung schenken.

I.

Wenn man über die frische Schnittfläche von Fibroiden die Messerklinge führt, so sieht man oft aus den Interstitien der Fasermaschen eine farblose klebrige Feuchtigkeit bald in grösserer, bald in geringerer Menge hervorquellen. Dieselbe ist durchsichtig und fadenziehend; unter dem Mikroskop gewahrt man in ihr ausser Blutkörperchen und abgerissenen Faserfragmenten, sowie in einzelnen Fällen spindelförmigen Entwicklungszellen keine Formbestandtheile. Ihre Reaction ist schwach alkalisch; durch Kochen, wozu man indess nur selten die erforderliche Menge erlangen kann, wird sie getrübt, ohne ein Coagulum fallen zu lassen: durch Essigsäure lässt sich die oben beschriebene pyinartige Materie nachweisen.

Fast constant begegnen wir diesem Stoffe in dem jungen noch unvollständig entwickelten Fasergewebe der sog. Schleimpolypen [1]).

In grosser Menge und sehr häufig findet man diese Substanz in den weichen und harten Carcinomen, wo sie indess von beigemischten Krebszellen meistens milchicht getrübt erscheint.

Dieselbe Substanz beobachtet man in andern Fällen in

---

[1]) Vgl. meine Comment. de polypor. structura penitiore. Lipsiae 1843. S. 9.

Cysten von der Grösse einer Erbse bis zu der einer Wallnuss, die in dem Gewebe weicher Krebse eingebettet liegen.

In den bisher angeführten Neubildungen enthält die gallertartige Substanz dieselbe durch Essigsäure fällbare Materie, welche in den Granulationen sowie überall da gefunden wird, wo fibrinöse Exsudate auf dem Wege der Zellenbildung sich in leimgebende Gewebe umwandeln. Sie scheint in diesen Geschwülsten, die sämmtlich unentwickeltes Bindegewebe enthalten, dieselbe Bedeutung wie dort zu haben. Ob sie indess eins der Uebergangsstadien zwischen Proteinverbindung und Leim darstellt und als solche an ein bestimmtes Entwicklungsstadium der Zellen gebunden oder ein bei diesem Umwandlungsprozess entstehendes Abscheidungsproduct ist, bleibt dahin gestellt, weil wir so wenig die chemische Constitution des Pyins als der übrigen Zwischenglieder irgendwie kennen.

II.

Gänzlich unbekannt ist die Natur der gallertartigen Substanz, die sich in grosser Menge in manchen Formen der unter dem Namen Osteosarcom zusammengeworfenen Neubildungen findet.

Gluge [1]) hat dieselben neuerdings als gallertgefälltes Osteophyt genauer beschrieben. Fälle dieser Art wurden bereits von Morgagni [2]), Boyer [3]), Meckel [4]) u. A. mitgetheilt. Cruveilhier hat von dieser Form in seiner Anat. pathol. Livr. XXI. pl. II. ausgezeichnete Abbildungen und Beschreibungen geliefert.

In den knöchernen Hohlräumen dieser oft eine bedeutende Grösse erreichenden Neubildungen, die bald vom Periost, bald dagegen von der compacten Substanz der Kno-

[1]) Atlas der pathol. Anat. 2te Liefer.

[2]) De sedibus et caus. morbor. Lit. 50. §. 60. u. lit. 52. §. 68.

[3]) Traité des malad. chirurg. Tom. III. p. 600.

[4]) Pathol. Anat. Bd. II. S. 270.

chen oder deren Markhöhle ausgehen, befindet sich eine gelatinöse Substanz von gelblicher oder bräunlicher Farbe. Ihre Consistenz ist meistens der des Eiweisses oder der Synovia ähnlich, in andern Fällen dagegen gleicht sie einer consistenten Gallerte. Unter dem Mikroskop erscheint dieselbe formlos oder sie lässt runde Körnchen oder primäre Zellen wahrnehmen, zuweilen bilden sich in ihr nach Gluge zarte röthliche Fasern, die sich mannigfach durchkreuzen.

Die Wandungen der Höhlen, welche mit fibrösem Gewebe ausgekleidet sind, erscheinen bald glatt und eben, bald dagegen sind sie mit Trabekeln durchsetzt und haben ein maschenartiges alveolares Gefüge. In einzelnen Partieen fand Gluge wahre Knorpelsubstanz mit deutlichen Zellen, zum Theil in der Verknöcherung begriffen.

Die knöcherne Grundlage, die an vielen Stellen in scharfe Spitzen ausläuft, unterscheidet sich in ihrer Textur nicht von gesunden Knochen.

Ueber die Natur der Gallertmasse sind wir noch gänzlich im Dunkeln; wir wissen bloss von Cruveilhier, dass sie sich leicht mit Wasser mischt. Gluge nimmt an, dieselbe sei wahrer Leim und stelle einen Ueberrest der zur Knochenbildung verwandten Substanz dar. Dies ist mir sehr unwahrscheinlich. Wir finden im lebenden Körper nirgend Leim als solchen, sondern nur leimgebende Gewebe, die erst durch längeres Kochen in flüssigen Leim umgesetzt werden. So lange die Gelatine einen Theil des Organismus ausmacht, ist sie immer an bestimmte Formelemente (Knorpelsubstanz oder Bindegewebe) gebunden; niemals aber im flüssigen Zustande vorhanden.

In den meisten Fällen ist diese Neubildung gutartiger Natur: dass indess auch Fälle vorkommen, wo sich wahrer Markschwamm mit derselben verbindet, beweist das von Reid im Lancet Febr. 1843 beschriebene Exemplar. Die faserige Substanz war hier stellenweise mit Markschwamm durchsetzt.

Von den Lipomen beschreibt Gluge einen Erweichungsprozess, vermöge dessen die Fettcysten sich auflösen und in eine zitternde, gallertartige Masse, in der nur einzelne Fetttröpfchen und rundliche mit vielen Kernen versehene Zellen sichtbar bleiben, umgewandelt werden sollen. Die Fasern des Bindegewebes sollen dabei so weich werden, dass sie beim leisesten Druck zerfliessen. Gluge nennt diese Form, die ich unter einer grossen Reihe von Lipomen niemals gesehen habe, lipoma colloides.

Ueber die chemische Natur dieser Gallert sind wir ebenfalls vollkommen im Dunkeln. Dass sie durch Umwandlung der Fettcysten gebildet werde, ist kaum anzunehmen, wenigstens wäre eine derartige Umsetzung des stickstofflosen Fettes in eine stickstoffhaltige gelatinöse Substanz gegen die bisher erkannten Gesetze. Auf die Umwandlung der Benzoesäure in Hippursäure kann man sich hierbei nicht berufen, weil die Verhältnisse, unter welchen die letztere sich bildet, ganz anderer Art sind.

III.

In den bisher beschriebenen Formen kommt die Colloidsubstanz in untergeordneter Menge, gleichsam als Complication, in Neubildungen vor, die durch ihre übrigen Formelemente hinreichend characterisirt sind. Anders verhält sich die Sache in den sog. Colloidgeschwülsten, wo die gallertartige Materie den hauptsächlichsten Bestandtheil ausmacht. Diese zerfallen in zwei Abtheilungen. Die Gallert findet sich nämlich entweder infiltrirt in einem neugebildeten, meistens noch in seiner Entwicklung begriffenen Gewebe gut- oder bösartiger Natur, oder sie ist abgelagert in Hohlräumen und zwar bald in wirklich geschlossenen Cysten, bald aber in dem hiermit im Wesentlichen übereinkommenden alveolaren Gewebe.

Zu der ersten Abtheilung gehören:

das Colloïdem (J. Müller),
das gallertartige Sarcom (Rokitansky).

Es ist bereits oben erwähnt, dass man in der Regel in Fibroiden und Krebsen eine geringe Menge gallertartiger pyinhaltiger Substanz findet. In seltenen Fällen zeigt sich diese Masse in grosser Quantität angehäuft. Die Neubildung wird dann weich, zitternd und bekommt ein gelatinöses, durchscheinendes Ansehen.

In den Exemplaren, die J. Müller [1]) beobachtete (eines im Gehirn, ein anderes in der Brustdrüse), wurde die organische Grundlage der Gallertmasse durch sparsame Bündel von Fasern und Gefässen gebildet. Die Hauptmasse derselben bestand aus grauen Kugeln, zum Theil viel grösser als Blutkörperchen. Durch die ganze Geschwulst lagen stabförmige krystallinische Nadeln in ungeheurer Anzahl, die unlöslich in Säuren und Alkalien waren, durch Kochen zerstört wurden und nach Müller aus einer eigenthümlichen organischen, nicht fetten Substanz bestanden.

Rokitansky [2]) sah dieselben Neubildungen in verschiedenen Organen. Eine gänseeigrosse Geschwulst dieser Art in der Brustdrüse bestand aus einem sehr weichen, amorphen, von meistens sehr feinen Elementarkörnchen und ganz zarten, stäbchenartigen Faserrudimenten durchsetzten, hie und da kaum merklich streifigen Blastem. Durch dasselbe zogen sich hautartige Scheidewände, die von jener Masse durch nichts, als durch grössere Consistenz sich unterschieden.

In einer ähnlichen umfangsreichen gelappten Neubildung aus dem Gehirn fanden sich den elastischen ähnliche verzweigte Fasern mit eingelagerten kernhaltigen Zellen.

Eine andere vom Unterkiefer exstirpirte Gallertgeschwulst bestand der Hauptsache nach aus reiserartig aus einem Stamm hervortretenden Fasern.

---

[1]) Dessen Archiv. 1836.

[2]) Pathol. Anat I. S. 336.

Eine vierte am Samenstrang sitzende Geschwulst bestand aus leicht geschlängelten Fasern, die in einer amorphen gallertigen Masse eingebettet lagen.

Es ergiebt sich hieraus, dass die meisten hierher gehörigen Beobachtungen Neubildungen betreffen, die auf einer frühen Stufe der Entwicklung stehen. Ueber ihre Natur lässt sich daher, weil dieselbe erst bei weiterer Entwicklung sich deutlich ausspricht, nichts Bestimmtes sagen. Andere Fälle, wie die von Rokitansky am Unterkiefer und am Samenstrange beobachteten, sind in der Entwicklung weiter fortgeschritten und entsprechen ihrer Textur nach den Fasergeschwülsten, von denen sie sich nur durch die grössere Menge gallertartiger Materie unterscheiden. Für diese ist der von Rokitansky gewählte Name gerechtfertigt. — Dass indess die Neubildungen dieser Art nicht immer gutartig seien, sondern auch Carcinome diese Form annehmen können, lässt sich schon aus dem, was über das Vorkommen der pyinartigen Substanz in Krebsgeschwülsten oben mitgetheilt wurde, vermuthen und wird durch einen von mir beobachteten Fall mit Bestimmtheit nachgewiesen.

Eine 52jährige Frau von cachectischem Habitus trug in der Unterlippe nahe an dem linken Mundwinkel eine taubeneigrosse, in ihren unteren Partieen gallertartig durscheinende Geschwulst. Dieselbe war aufgebrochen und mit graulich gefärbten blumenkohlähnlichen Excrescenzen bedeckt. An seiner Basis verlor sich das Pseudoplasma allmählich in das gesunde Gewebe der Lippe. Die Substanz desselben bestand aus blassen, die Bindegewebsfasern um das Doppelte in ihrem Durchmesser übertreffenden, sich vielfach durchkreuzenden Fasern, zwischen welchen ausser Fetttröpfchen und Körnchen blasse Zellen abgelagert waren. Die letzteren waren von sehr verschiedener Grösse, von der eines Blutkörperchens bis $^1/_{50}$‴ im Dm. Die meisten enthielten einen deutlichen Kern, einige waren Mutterzellen und enthielten deren mehrere, andere waren mit Körnchen gefüllt.

An der mit Exereseenzen bedeckten, verjauchenden Oberfläche war das Fasernetz enger, die Zellen im Allgemeinen jünger und daher kleiner.

Nach der Exstirpation heilte die Wunde rasch. Ob später Recidive eintraten, kann ich nicht behaupten, weil ich die Kranke aus den Augen verlor.

Vergl. Taf. I. fig. 1. a. die Zellen, b. das Fasernetz.

Die zweite Abtheilung

umfasst diejenigen Neubildungen, welche die Colloidsubstanz in Hohlräumen eingeschlossen enthalten. Die letzteren bestehen:

A. in wirklich geschlossenen Cysten oder

B. in alveolarem Gewebe.

Beide beruhen auf einem und demselben Bildungstypus und sind durch die mannigfachsten Uebergänge mit einander verbunden. Einerseits nämlich lässt sich die Durchschnittsfläche dicht gedrängter Cystenbildungen, wie sie namentlich in den tiefern Schichten der Cystoiden des Ovariums vorkommen, kaum vom wahren alveolaren Gewebe unterscheiden; andererseits entwickeln sich nicht selten die Alveolen besonders an der Peripherie des alveolaren Gewebes zu Cysten von ansehnlicher Grösse. Das Letztere machen die Abbildungen des sog. Gallertkrebses, welche Cruveilhier (in seiner Anat. pathol. Livr. X. pl. IV. fig. 1), und Carswell (Patholog. Anatomy Fase. III. pl. 1. fig. 8) lieferten, anschaulich.

Zu bemerken ist indess, dass dieser Bildungstypus nicht immer mit Bestimmtheit nachweislich ist. Es kommen nämlich nicht selten alveolare Neubildungen vor, wo die Gallertmasse statt in geschlossenen Alveolen in unregelmässigen, vielfach unter sich communicirenden Maschenräumen abgelagert ist. Für manche Fälle dieser Art lässt sich zwar, wie wir weiter unten sehen werden, nachweisen, dass sie secundär durch Zerstörung der zarten Wandungen der Mutterzellen entstanden sind, für andere dagegen, in welchen die Maschen sehr eng und undeutlich sind, dass sie frühere Entwicklungsstufen darstellen. Allein manche Formen lassen

sich weder auf das Eine noch auf das Andere zurückführen und sind als Uebergangsglieder zu den Collonemen zu betrachten, von welchen sie durch keine scharfe Grenzen getrennt erscheinen.

Wir betrachten zunächst

A. die Colloideysten.

Cysten mit gallertartigem Inhalt wurden in verschiedenen Körpertheilen beobachtet. Häufig findet man sie in der Schilddrüse, in den Ovarien der Nieren, in der Unterlippe; seltener in der Leber, der Brustdrüse, den Hoden, auf dem Boden der Mundhöhle und im Unterhautzellgewebe verschiedener Körpertheile.

Die Wand derselben ist in der Regel dünn; die Dicke übersteigt selten ½‴. Mit ihrer Umgebung ist sie in den meisten Fällen fest verwachsen; nur selten liegt sie locker angeheftet an einer durch Compression der umliegenden Gebilde entstandenen Hülse. Letzteres beobachtet man zuweilen in der Unterlippe.

Die Cystenwand selbst besteht aus mehren Schichten vielfach sich durchkreuzender Bindegewebsfasern. Nach Zusatz von Essigsäure werden in der Regel geschlängelt verlaufende Kernfasern sichtbar.

Die innere Fläche der Cyste ist mit Epithelium ausgekleidet. Die oberste Schicht derselben, von welcher sich abgestossene Exemplare in der gallertartigen Flüssigkeit befinden, besteht aus rundlichen platten Zellen mit granulirter Oberfläche, in denen nur selten ein deutlicher Kern sichtbar ist. Zuweilen erscheinen dieselben den Körnchenzellen ähnlich, von denen sie sich nur durch ihre Blässe unterscheiden. Man hat diese Bildungen verschieden gedeutet. Simon nennt sie grosse Schleimkörper, Scherer sonst nicht vorkommende Zellen, Gorup vergleicht sie den Gluge'schen Entzündungskugeln.

Vergl. Taf. I. fig. 12. a. granulirte Epithelialzellen, b. mit deutlichem Kern versehene, c. junge Zellen aus den tiefern Schichten.

In dem Contentum der Cysten findet man ausser den eben beschriebenen Zellen nebst Fetttröpfchen und Körnchen keine Formbestandtheile. Nur in seltenen Fällen begegnet man vereinzelten rhombischen Cholesterinkrystallen.

Entstehung der Cysten.

Es ist hier die Frage, sind die Gallertcysten Erweiterungen präexistirender Hohlgebilde, oder sind sie Neubildungen? Für beide Arten der Entstehung lassen sich Beispiele anführen. Gewiss ist, dass sie Erweiterungen präexistirender Hohlräume in der Thyreoidea sind, dass sie Neubildungen darstellen im Unterhautzellgewebe. Weniger bestimmt nachweislich ist der Bildungsproeess in den Nieren, den Ovarien u. s. w.

Wir werden bei den einzelnen Organen die Anhaltspunkte mittheilen, welche die Beobachtung für die Beantwortung obiger Frage lieferte, und den Werth derselben abzuschätzen suchen.

Die Schicksale, denen die Cysten im Verlaufe ihres Bestehens ausgesetzt sind, wechseln sehr nach dem Sitze. Während man in denen der Niere, der Unterlippe, des Bodens der Mundhöhle nur selten Veränderungen wahrnimmt, sind sie in der Schilddrüse und den Ovarien ganz gewöhnliche Erscheinungen. Die hauptsächlichsten derselben sind Bluterguss und Entzündung. Die durch letztere gesetzten Exsudate verhalten sich je nach dem Sitz der Cysten sehr verschieden. In den Ovariumcysten z. B. bleiben dieselben in der Regel im amorphen Zustande oder zerfallen in Körnchenzellen oder in seltenen Fällen in Eiterkörperchen; in der Schilddrüse dagegen gehen sie mannichfache Metamorphosen ein, deren Schlussact in der Regel zur Verkalkung führt.

Wir werden bei den einzelnen Organen, welche die Cysten beherbergen, diese Processe genauer zu erörtern suchen.

a. Colloidcysten der Schilddrüse.

Die Bildung von Gallertcysten in der Schilddrüse steht in so enger Beziehung zu den physiologischen Verhältnissen dieses Organs, dass es unvermeidlich ist, den Bau desselben im gesunden Zustande zu berücksichtigen, bevor wir auf dessen pathologische Veränderungen übergehen. Ich lege dieser Beschreibung eine längere Reihe von Untersuchungen der Schilddrüse bei Menschen und Thieren zu Grunde und hoffe die von den gewöhnlichen Ansichten abweichenden Resultate, zu denen ich gelangte, durch die beigelegten Zeichnungen hinlänglich zu erläutern und zu begründen.

Die normale Schilddrüse.

Das in der Regel gelbrothe, im Zustande der Hyperämie aber blauroth erscheinende Parenchym besteht aus einer derben Substanz, die durch fibröse Scheidewände in einzelne Läppchen zerfällt. Letztere sind schon an der Oberfläche kenntlich, treten aber noch deutlicher hervor, wenn man von der in Essigsäure, Alkohol oder Aether [1]) gehärteten Drüsensubstanz Durchschnitte macht. Man sieht dann auf der Schnittfläche unregelmässige rundliche Lappen, die durch blässere Bindegewebsbündel unvollkommen von einander geschieden sind und die durch schmälere Septa wieder in kleinere Läppchen zerfallen.

Die braunrothe Substanz, welche die Läppchen bildet, besteht der Hauptsache nach aus Bindegewebsfasern, die theils in Bündel vereinigt sind, theils aber vereinzelt sich

[1]) Aether ist zu diesem Zwecke am tauglichsten, weil er dem Organe die gehörige Festigkeit giebt, ohne durch opake Gerinnsel die mikroskopische Untersuchung zu beeinträchtigen.

in verschiedenen Richtungen durchkreuzen. Zwischen denselben verlaufen rankenartig geschlängelte dunkle Kernfasern, die besonders nach Zusatz von Essigsäure deutlich hervortreten.

Taf. I. fig. 2.

Die faserige Grundlage der Schilddrüse bildet im normalen Zustande derselben nirgend eigentliche Hohlräume, wie Valentin [1]), Berres [2]), Simon [3]), Ph. Wagner [4]) behaupten, sondern vertheilt sich überall gleichmässig; höchstens lassen sich hie und da unregelmässige Maschenräume wahrnehmen, wie sie in Folge der Durchkreuzung der Fasern im lockeren Bindegewebe gewöhnlich entstehen. Die Hohlräume, welche jene Beobachter beschrieben, sind, wie wir später sehen werden, das Resultat einer fortgeschrittenen Entwicklung der dem Schilddrüsenparenchym eigenthümlichen Zellen, durch welche die faserige Grundlage aus einander gedrängt wird. Dieser Befund ist jedoch im Ganzen seltener und streift schon an das pathologische Verhalten des in Rede stehenden Organes.

Zwischen den als Stroma dienenden Bindegewebsfasern liegen einestheils braune, körnige, äusserst feine Molecüle, anderntheils die wesentlichen Elemente des Schilddrüsenparenchyms.

Die ersteren, welche theils einzeln zerstreut im Bindegewebe, theils dagegen zu grössern Haufen vereinigt (Taf. I. fig. 2. a) vorkommen, sind die Ursache der eigenthümlichen gelbrothen Färbung, welche diese Drüse auszeichnet. Ueber die chemische Natur dieses Pigments, dem wir in pathologisch veränderten Schilddrüsen noch unter einer anderen Form wieder begegnen werden, konnte ich keine weiteren

---

[1]) R. Wagner's Handwörterb. der Physiol. Bd. I. S. 746.

[2]) Oesterreich. medic. Jahrb. XXX. S. 410.

[3]) On the thymus gland. Lond. 1845.

[4]) Froriep's N. Notizen. 1847.

Aufschlüsse erhalten, als dass es durch Alkohol, Aether, Essigsäure, Mineralsäuren und kaustische Kalilauge in keiner Weise verändert wird. Es verhält sich also in Bezug auf seine Reactionen ganz wie das schwarze Pigment der Augen. — Die letzteren, welche für uns hauptsächlich von Wichtigkeit sind, treten unter verschiedenen Formen auf, die indess bei genauerer Nachforschung sich sämmtlich als Uebergangsstufen einer und derselben Entwicklungsreihe ausweisen. Zuweilen findet man sie alle in einer Thyreoidea vereinigt, meistens begegnet man jedoch nur einzelnen von ihnen. Auf letzterem Umstand beruhen die verschiedenen Angaben, welche anerkannt tüchtige Forscher über den Bau dieser Drüse aussprachen.

Die erste Stufe dieser Entwicklungsreihe bilden

Die Zellenkerne.

Sie sind von rundlicher oder ovaler, nicht selten auch unregelmässiger Gestalt; ihre Ränder sind meistens glatt und scharf contourirt, zuweilen jedoch auch leicht gezackt, wodurch sie Aehnlichkeit mit eingeschrumpften Blutkörperchen bekommen, mit welchen sie Henle [1]) vergleicht (Taf. I. fig. 3. und fig. 2. b).

Die Substanz der Kerne ist meistens ganz gleichartig, nur selten sieht man in ihnen ein oder mehre punctförmige Körnchen. Durch Wasser und Essigsäure werden sie in keiner Weise verändert; selbst kaustische Kalilauge wirkt nur langsam auf sie ein. Ihr Durchmesser schwankt zwischen $^1/_{620}$ bis $^1/_{300}$‴. Henle fand 0,0018‴.

Sie liegen mit dem Stroma theils einzeln, theils zu unregelmässigen Gruppen vereinigt (Taf. I. fig. 2. b).

Nicht selten findet man in der Schilddrüse, namentlich wenn dieselbe wenig entwickelt ist, ausser den beschriebe-

[1]) Dessen allgemeine Anatomie. S. 1002.

nen Kernbildungen keine weiteren Formelemente. Aus diesem Grunde stellte Henle (l. c.) die Anwesenheit der Zellen in der Schilddrüse ganz in Abrede, indem er die wenigen kernhaltigen Zellen, welche er zuweilen antraf, für zufällig beigemischt halten zu müssen glaubte.

In anderen Fällen dagegen bilden die Zellen bald für sich allein, bald gleichzeitig mit den weiteren Entwicklungsformen, welche sie eingehen, den grössern Theil des Schilddrüsenparenchyms.

Die Zellen

sind kugelrunde, mit scharfer Contourlinie versehene, meistens blasse Körper. Sie enthalten constant einen in der Regel excentrisch gelagerten deutlichen Kern, der mit den eben beschriebenen in jeder Beziehung übereinkommt. Die Zellenhöhle ist nur selten ohne körperlichen Inhalt. Meistens bemerkt man darin dunkle Körnchen oder helle, das Licht stark brechende Kügelchen, die bald in der Nähe der Wand gelagert sind, bald aber dem Kern aufzuliegen scheinen (Taf. I. fig. 4). Mitunter begegnet man Zellen, die zwei deutlich geschiedene Kerne enthalten (Taf. 1. fig. 4. a).

Ihre Grösse schwankt zwischen $^1/_{190}$ bis $^1/_{120}$‴; jüngere Zellen, in denen die Wand dem Kerne noch dicht aufliegt, von $^1/_{230}$‴ im Dm., sind seltener.

Im Wasser werden sie blass und quellen in Folge endosmotischer Strömungen auf, ohne jedoch gelöst zu werden. In Essigsäure lösen sie sich leicht auf, wobei die Kerne und die dem Inhalt angehörigen Körnchen unverändert zurückbleiben. Die letzteren schienen mir auf Zusatz von Aether zu verschwinden, also aus Fett zu bestehen.

Was die Anordnung der Zellen betrifft, so liegen sie theils vereinzelt in der faserigen Grundlage, theils zu unregelmässigen Haufen vereint (Taf. I. fig. 2). Niemals sah ich aber durch Bindegewebsfasern gebildete Höhlen, die von ih-

nen pflasterartig ausgekleidet gewesen wären, wie Valentin u. A. berichten.

Häufig dagegen findet man Zellen, die in Reihen gelagert sind, wodurch Gruppen entstehen, welche mit der Anordnung der Zellen in den blinddarmförmigen Schläuchen der einfachen Follikeln einige Aehnlichkeit haben. Die Grenzlinien, welche die einzelnen Zellen trennen, sind in den meisten Fällen deutlich wahrzunehmen, zuweilen scheinen sie indess verschwunden zu sein (Taf. 1. fig. 4. b.).

Mit der Bildung obiger Zellen ist zwar für die meisten Schilddrüsen der Entwickelungsprocess beendet: in anderen schreitet er dagegen weiter vor. Ob und in wie weit das Letztere dem Gebiete der Physiologie oder dem der Pathologie angehört, werden wir weiter unten berücksichtigen.

Der weitere Entwickelungsgang der Schilddrüsenzellen ist keineswegs immer derselbe, sondern schlägt drei verschiedene Wege ein, die natürlich zu verschiedenen Zielen führen. Dass allen dreien die normale Schilddrüsenzelle zu Grunde liege, lässt sich durch vollständige Uebergangsreihen mit grosser Bestimmtheit nachweisen.

Die Zellen entwickeln sich

1. Zu Colloidcysten.

Die oben beschriebene gegen $^1/_{150}$‴ im Dm. haltende Zelle wird grösser und blasser. Der Kern, der anfangs noch deutlich sichtbar ist, verschwindet und statt seiner nimmt man in der blassen jungen Cyste eine feinkörnige Masse wahr. cf. Taf. 1. fig. 5. c. Nur selten konnte ich, wenn die Cyste $^1/_{70}$‴ im Dm. erreicht hatte, den Kern noch mit Bestimmtheit unterscheiden. Später verschwindet auch die körnige Masse aus der Mitte des Hohlraums, der jetzt mit einer vollkommen durchsichtigen Substanz gefüllt erscheint.

Die Wand bleibt lange amorph, wie die Zellenwand, selbst wenn die junge Cyste bereits die Grösse von $^1/_{25}$‴ er-

reicht hat. Erst später sieht man dieselbe fasrig werden. In fig. 5. der ersten Tafel sind diese Uebergangsformen, wie sie an verschiedenen Puncten derselben Schilddrüse sich fanden, übersichtlich zusammengestellt. a. normale Zelle; b. erweiterte Zelle; c. junge Cyste mit körnigem Inhalt; d. etwas grössere; e. Colloidcyste.

Nicht selten begegnet man Schilddrüsen, welche das gewöhnliche Volumen kaum überschreiten, die in ihrem fasrigen Stroma fast nur junge Cysten von $^1/_{70}$ bis $^1/_{30}$‴ im Dm. enthalten. Nur hie und da gewahrt man einen Kern und einige Zellen, die zum Theil in der Umwandlung zu Cysten begriffen sind.

Vergl. Taf. 1. fig. 6.

a. a. faseriges Stroma mit Kernfasern.
b. b. Zellenkerne.
c. Zellen.
d. junge Cysten.
e. weiter entwickelte.
f. Körnchen gelben Pigments.

2. Anfüllung der Zellen mit braunen Pigmentkörnchen.

Statt der bereits oben erwähnten sparsamen Körnchen und Kügelchen, die sich chemisch wie Fett verhalten, lagern sich in den Schilddrüsenzellen häufig (denn man findet fast in jeder Thyreoidea Belege dazu) Körnchen braunen Pigments ab. Diese legen sich zuerst um den Kern herum, der anfangs noch kenntlich bleibt (Taf. 1. fig. 7. a), später aber unsichtbar wird. Allmählich füllen sie, gegen die Wand vorschreitend, den ganzen Zellenraum aus. Die Zelle wird hierbei vergrössert, übersteigt jedoch selten in ihrem Durchmesser $^1/_{70}$‴. Die reihenförmige Lagerung, von welcher oben die Rede war, behalten sie in diesem Zustande meistens bei.

Neben diesen in Zellen eingeschlossenen Körnchen sieht

man noch andere von derselben Farbe, die frei liegen, grösser sind ($^1/_{1000}$ bis $^1/_{800}$‴) und nicht selten in Trauben vereinigt erscheinen.

Taf. 1. fig. 7. a. trägt noch einen deutlichen Kern, welcher in den übrigen schon unsichtbar geworden ist. Bei b. sieht man noch die reihenförmige Lagerung. c. freie Pigmentkörnchen.

3. Die Zellen erzeugen in ihrem Innern junge Zellen, sie werden zu Mutterzellen.

Dieser von den gewöhnlichen Gesetzen der Entwicklung abweichende Vorgang wurde von mir vorzugsweise in Schilddrüsen beobachtet, welche das normale Volumen ein wenig überschritten, ohne übrigens sonst pathologische Aenderungen zu zeigen. Es findet derselbe sein Analogon in der morphologischen Entwicklung, welche mit dem Secretionsprocess mancher drüsiger Organe Hand in Hand geht. Dahin gehören die Magensaftdrüsen, deren Zellen in ihrem Innern eine Anzahl von Tochterzellen erzeugen, bevor sie platzen und ihren Inhalt auf die Magenschleimhaut ergiessen [1]); ferner die einfachen eines Ausführungsgangs ermangelnden Drüsenbläschen, die fast auf allen Schleimhäuten vorkommen, so wie die von R. Wagner in Müllers Archiv 1836. Taf. IX. beschriebenen und abgebildeten Hodenzellen.

Durch diese Bildungen reiht sich also die Schilddrüse den übrigen Secretionsorganen an, von denen sie sich nur dadurch unterscheidet, dass das Contentum der Mutterzellen, das Secret, nicht auf eine freie Fläche oder in einen Ausführungsgang, sondern ins Parenchym der Drüse ergossen wird, um von hieraus durch das Lymphgefässsystem oder auf andere Weise entfernt zu werden.

---

[1]) Vergl. Wasmann. De digestione. Berolini 1839. Henle Allg. Anat. S. 912 u. 891.

In dem Innern der Schilddrüsenzellen, welche die gewöhnliche Grösse bald nur um ein Weniges, bald dagegen um das Doppelte und mehr übertreffen, zeigen sich Kernbildungen in verschiedener Anzahl. In einigen sieht man nur zwei, in andern fünf bis zehn und mehr. In den meisten liegen sie dichtgedrängt in der Mitte der Mutterzelle; in andern, die älter sind, gewahrt man, wie sie weiter auseinandertreten und wie sich um die einzelnen Kerne eine Hülle als Zellenwand legt. In den späteren Entwicklungsstadien sieht man durch die amorphe Wand der primären Zelle vollständig ausgebildete Tochterzellen hindurchscheinen. Diese füllen die Höhlung der Mutterzelle in der Regel vollkommen aus, während die Kerne, in der Mitte zusammengedrängt liegend, an den Rändern einen freien Raum lassen.

In fig. 8. der 1. Taf. sind die einzelnen Entwicklungsstufen, wie sie sich der Beobachtung darboten, zusammengestellt: a. normale Zelle mit einfachem Kern; b. grössere mit zwei Kernen; c. Zelle mit mehren Kernen; d. Zelle mit Kernen und endogenen Zellen.

Ich habe die im Vorstehenden beschriebenen Formelemente als Bestandtheile der normalen Schilddrüse aufgezeichnet, weil ich nicht weiss, wo die physiologischen Verhältnisse aufhören und der Grenzstein der Pathologie aufgepflanzt werden müsse. Der histologische Bau der die normale Grösse nicht übersteigenden Schilddrüsen ist nämlich sehr verschieden. Wir finden Schilddrüsen, die ausser dem faserigen, mit gelbem Pigment versehenen Stroma fast nur Zellenkerne enthalten; andere, wo fast nur Zellen vorhanden sind; wiederum andere, wo neben den Zellen junge Colloidcysten und Mutterzellen in grosser Menge sich vorfinden; noch andere enthalten alle beschriebenen Elemente zugleich. Dabei wechselt die Grösse in hohem Grade und keineswegs in Proportion zu der Grösse des Individuums. Bedeutender Umfang des Organs ist immer mit starker Ausbildung der Zellen und Mutterzellen verbunden, während bei geringem Umfange mei-

stens nur Zellenkerne und spärliche Zellen vorhanden sind. Mit der Entwicklung der Zellgebilde hält die Function der Schilddrüsen gleichen Schritt. Dieselben enthalten nämlich vorzugsweise die fadenziehende, durch Essigsäure fällbare Substanz, wodurch sich die Schilddrüse von allen andern Organen unterscheidet und die als eigenthümliches Secret derselben betrachtet werden kann. Eine Isolirung dieser Substanz behufs einer genauern chemischen Analyse ist leider nicht möglich, weil dieselbe, durch Pressen des Schilddrüsenparenchyms gewonnen, Blutkörperchen und junge Zellen enthält, von welchen sie sich auf keine Weise befreien lässt. Die Schilddrüse scheint hiernach bald mehr unthätig zu sein, bald indess stärker zu functioniren. Unter welchen Umständen das Letztere der Fall sei, in welcher Beziehung die vermehrte Thätigkeit zu dem Haushalt des Gesammtorganismus stehe, ob sie nach Hemmung der einen oder der andern Function oder bei bestimmten Alterationen der Blutmischung stärker hervortrete, habe ich an menschlichen Leichen zu erforschen versucht, ohne indess bis jetzt zu bestimmten positiven Resultaten gelangt zu sein.

Weder bei Individuen, die an Hemmung des Respirationsprocesses gestorben waren, wie an Pneumonie, Croup, Lungenemphysem, Lungentuberkulose, noch bei den mit bedeutender Entmischung des Bluts verlaufenden Krankheiten, wie bei Typhus, noch bei chronischen Dyscrasieen, wie bei Rhachitis, Scropheln u. s. w., fand ich ein constantes Verhalten dieses Organs.

Die Beziehung zum Respirationsprocess, welche man der Thyreoidea zuzuschreiben pflegt, scheint mir hiernach sehr zweifelhaft. Dass ihre Function der der Milz analog sei, liess sich ebenso wenig nachweisen: während bei Typhus die Milz constant bedeutend vergrössert ist, ist die Thyreoidea oft sehr wenig entwickelt; während bei Rhachitis die Milz in der Regel mit einer festen speckigen Masse infiltrirt wird, war die Schilddrüse unverändert.

Ich muss indess bemerken, dass die Zahl der Leichen, welche ich in dieser Beziehung verglich, nur klein ist und dass vielleicht Göttingen, in dessen Umgebung Kropfbildung keine seltene Erscheinung ist, sich wenig zu Untersuchungen dieser Art eignet.

Dass fortgesetzte Vergleichungen der Verhältnisse dieser Drüse mit genauen Sectionsbefunden und den Schlüssen, welche diese in Betreff der Blutmischung gestatten, eher über die Bedeutung des fraglichen Organs für den Haushalt des Gesammtorganismus Aufklärung versprechen, als Vivisectionen, unterliegt meiner Meinung nach keinem Zweifel.

Pathologische Verhältnisse der Schilddrüse.

Die pathologischen Veränderungen der Thyreoidea, die man, sofern sie mit Volumszunahme verbunden sind, unter dem gemeinsamen Namen Struma zusammenfasst, schliessen sich eng an die eben beschriebenen normalen Formelemente an. Sie stellen weitere, die physiologischen Grenzen übersehreitende Entwicklungsstufen derselben dar, die wieder ihrerseits pathologischen Processen, wie Blutung, Entzündung und deren Ausgängen u. s. w. unterworfen sind. Auf diese Weise entstehen Veränderungen des fraglichen Organs, die durch ihre Mannichfaltigkeit sich auszeichnen, und von denen man unter der gemeinsamen Firma Kropf eine ganze Reihe Arten beschrieben hat, die sich auf wenige reduciren lassen.

Wir betrachten

1. Die Colloidbälge.

Es ist bereits oben beschrieben, wie die Zellen der normalen Schilddrüse sich in kleine durchsichtige Cysten verwandeln. Diese übertreffen anfangs den Umfang der Zellen nur wenig, werden indess allmählich grösser und erreichen nicht selten ein bedeutendes Volumen. Ihre Wand, die an-

fangs amorph und sehr dünn ist, wird später faserig und dicker; bei grossen Cysten nicht selten ½ bis 1‴ dick.

Die innere Fläche der Cystenwand ist bald mit Epithelium überkleidet, bald, namentlich in jüngern und kleinern Bälgen, fehlt dasselbe gänzlich. Die Epithelialzellen kommen mit den oben beschriebenen überein.

Nicht selten entstehen grössere Cysten durch Verschmelzen mehrer kleinerer: man sieht in diesem Falle leistenförmige bald mehr, bald minder vorragende Scheidewände.

Der Inhalt der Cysten stellt eine zähe, dickflüssige, gallertartige Masse dar, die nur in seltenen Fällen, namentlich in jüngeren Cysten, farblos ist, meistens dagegen gelb oder intensiv braun gefärbt erscheint. Die Consistenz dieser Substanz ist oft so bedeutend, dass man das Contentum der Cyste in einem Stücke, welches mit der Crystalllinse des Auges die grösste Aehnlichkeit hat, herausnehmen kann.

Cysten, die einen wässerig dünnflüssigen Inhalt haben, sind bei weitem seltner.

Unter dem Mikroskop erscheint die gallertartige Masse entweder durchaus formlos oder man gewahrt in ihr ausser einigen Fetttröpfchen nebst Cholesterinkrystallen die oben beschriebenen granulirten Epithelialzellen, die hier meistens intensiv gelb gefärbt erscheinen.

Die chemische Natur derselben stimmt mit dem Saft, welchen man aus der normalen Schilddrüse auspressen kann, vollkommen überein. Ich fand darin Albumin nebst Natronalbuminat, eine pyinartige, durch Essigsäure fällbare Materie, Fett und die gewöhnlichen Salze des Blutserums.

In den Cysten mit dünnflüssigem Inhalt fehlt die durch Essigsäure fällbare Materie gänzlich.

Quantitative Analysen des Cysteninhalts wurden von Wright (Edinburgh Journ. 1842. Avr.) Massey (Guy's Hop. Rep. Vol. VI. p. 182) und Scherer (Mikrosc. u. chem. Unters. zur Path. p. 103) mitgetheilt. Scherer fand in 1000 Theilen der röthlichen dünnflüssigen Substanz:

Wasser	920,96
Feste Bestandtheile . . .	79,24
Albumin	61,23
Extr. Materie	8,71
Fett, meistens Cholesterin	1,80
Salze	7,72

Die Angaben der beiden englischen Aerzte sind für uns grösstentheils unverständlich. Sie führen nämlich unter den gefundenen Bestandtheilen Namen wie Leim, Schleim, Farbstoff, Harz, Gallenstoff auf, die theils wie Leim und Schleim gewiss das nicht bedeuten, was wir darunter verstehen, theils wie Farbstoff und Harz ohne nähere Charakteristik völlig bedeutungslos sind.

An festen Bestandtheilen fand Massey 10 p. C., Wright aber 18 p. C.

Die Krankheitsproeesse, denen die einfachen Colloidcysten im Verlaufe ihres Bestehens ausgesetzt sind, sind folgende:

a. Hämorrhagie.

Diese ist keine seltene Erscheinung. Man findet oft den gelatinösen Inhalt der Cysten stark mit Blut versetzt, wovon bald noch die Blutkörperchen sich erkennen lassen, bald dagegen nur noch die Umwandlungsproducte der letzteren, durch die dunkelbraune trübe Färbung der Colloidmasse kenntlich, sich nachweisen lassen.

b. Entzündung.

Diese ist im Ganzen nicht häufig. Der Verlauf derselben ist ein schleichender. Die Exsudate, zu welchen sie Veranlassung giebt, bleiben lange im amorphen Zustande stehen, um später zu verkalken. Eine Umwandlung derselben in Eiterkörperchen oder Spuren einer beginnenden Organisation,

wie spindelförmige Zellen u. s. w. werden äusserst selten wahrgenommen.

Einen bezeichnenden Fall dieser Art, der überhaupt für die Lehre von der Verkalkung der Exsudate von Interesse ist, erlaube ich mir hier mitzutheilen.

Eine mit liniendicker Wand versehene, länglich runde Cyste von 7 Centimeter im Dm., welche das linke Horn der Schilddrüse einer 60jährigen Frau einnahm, enthielt eine weisslich graue, stellenweise noch gallertartig durchscheinende brüchige Substanz. Auf der Durchschnittsfläche liessen sich besonders in der Nähe der Wände concentrische Streifen wahrnehmen, wodurch die Masse in Schichten von 1½ bis 2‴ Dicke zerfiel. Hie und da sah man in der Masse unregelmässige weissliche Heerde, welche bröcklicher waren, als ihre Umgebung.

Unter dem Mikroskop erschien die Substanz selbst vollkommen amorph; an einzelnen Stellen liess sich ein feingestreiftes Wesen, wie im geronnenen Faserstoff wahrnehmen; ausserdem waren Fetttröpfchen und runde Epithelialzellen mit granulirter Oberfläche sichtbar.

Die weisse bröckliche Substanz bestand aus scharf begrenzten, unregelmässig gestalteten Körnchen, die durch Essigsäure blasser wurden, ohne sich zu lösen, in Aether sich nicht veränderten, mit Kalilauge behandelt, deutlicher hervortraten, indem die umgebenden Theile durchsichtiger wurden. Essigsäure zog aus ihnen ohne Aufbrausen eine grosse Menge Kalk aus. Die essigsaure Lösung liess mit Ammoniak übersättigt nur Spuren von Kalkphosphat fallen, durch Oxalsäure wurde sie dagegen stark gefällt.

Nach der Behandlung mit Essigsäure löste sich die Substanz in Kalilauge vollständig auf, wurde durch Essigsäure wieder gefällt, im Ueberschuss gelöst und durch Kaliumeisencyanür wiederum niedergeschlagen. Sie bestand also aus einer Proteinverbindung.

Nach dem Einäschern der fraglichen Körnchen blieb eine

grosse Menge kohlensauren Kalks mit Spuren von Erdphosphaten zurück.

Es ergiebt sich hieraus, dass die weissliche körnige Substanz der Hauptsache nach aus einer Verbindung von Kalk mit Proteinsubstanz bestand.

Die übrige mehr durchscheinende Masse verhielt sich in ihren Reactionen, wie eine feste Proteinsubstanz. Auffallend war, dass beim Kochen mit Salzsäure die violette Färbung nicht eintrat.

Der Verkalkungsprocess beruht also keineswegs immer auf Ablagerung von kohlensaurem und phosphorsaurem Kalk in die Gewebe, sondern er kann auch durch eine chemische Verbindung von Proteinstoffen mit Kalkerde bedingt sein. Ob diese Verbindung bei längerem Bestehen und eintretender Umsetzung der Proteinsubstanz sich in kohlensauren Kalk und phosphorsauren nebst schwefelsaurem Kalk umwandeln könne, ist möglich, jedoch noch nicht nachgewiesen. Bemerkenswerth ist in dieser Beziehung der grössere Gehalt an kohlensaurem Kalk, welcher die pathologischen Kalkablagerungen von wahren Verknöcherungen unterscheidet.

c. Verkalkung der Cystenwand.

Zuweilen findet man Cysten mit gallertartigem Inhalt, deren Wand entweder ganz oder grösstentheils in eine papierdicke verkalkte, sehr zerbrechliche Kapsel umgewandelt ist. Man sieht hier zwischen den Bindegewebsfasern feine Körnchen nach dem Verlaufe der Fasern reihenweise abgelagert. Die Körnchen lösen sich unter Aufbrausen in Essigsäure und bestehen aus kohlensaurem, nebst phosphorsaurem Kalk ohne organische Beimischung. Sie unterscheiden sich dadurch wesentlich von dem unter b. Beschriebenen. Wahre Knochensubstanz habe ich hier niemals gefunden.

2. Die Muttercysten.

Es ist bereits oben bemerkt worden, dass die Zellen der Schilddrüse nicht selten die Rolle von Mutterzellen übernehmen, dass in ihrem Innern Kerne und junge Zellen entstehen. Diese Mutterzellen, die gewöhnlich, nachdem sie eine gewisse Stufe der Entwicklung erreicht haben, wie die einfachen Drüsenbläschen der Schleimhäute, platzen und dadurch der Secretionsthätigkeit der Drüse vorstehen, sind in pathologischen Fällen einer weitern Ausbildung fähig. Sie stellen nämlich die Grundlage derjenigen Cysten dar, welche in ihrem Innern normales oder krankhaft verändertes Schilddrüsenparenchym enthalten. Diese letzteren, welche, obwohl sie keineswegs selten sind, bisher gänzlich übersehen wurden, bestehen aus rundlich oder länglich geformten, erbsen- bis wallnussgrossen, von ¼ bis ½‴ dicker Wand umschlossenen Hohlräumen, deren Inneres das zu Anfang beschriebene faserige Stroma, sowie Kerne, Zellen und nicht selten auch junge Colloidbälge enthält. Die Cysten liegen locker im Parenchym der Schilddrüse und lassen sich, auch ohne Anwendung schneidender Werkzeuge, leicht herausheben.

Die Entstehung dieser sonderbaren Neubildungen glaube ich auf die oben beschriebenen Mutterzellen zurückführen zu müssen, obgleich ich hierfür keine Analogie in andern Organen nachzuweisen im Stande bin. Die Gründe, welche mich dazu bestimmen, sind einestheils das Vorkommen vollständiger Uebergangsreihen von der einfachen Mutterzelle bis zu den grossen, mit gesundem oder pathologisch verändertem Schilddrüsenparenchym gefüllten Cysten, anderntheils die Unhaltbarkeit anderer Erklärungsweisen.

Was die Uebergangsstufen betrifft, so findet man bald kleine, jedoch die gewöhnlichen Mutterzellen an Grösse übertreffende, mit faseriger Wand versehene Cysten, die bloss Kerne und Zellen enthalten, bald dagegen andere, die ausser-

dem noch spärliche und unvollkommen entwickelte Faserbündel einschliessen, bald endlich solche, die mit vollständig ausgebildetem Schilddrüsenparenchym versehen sind. Die später in dem, ursprünglich aus einer Mutterzelle gebildeten Hohlraume auftretende Faserbildung hat nichts Auffallendes, weil die Schilddrüse als Ganzes im Normalzustande dieselben Uebergangsstadien durchmacht. Im Fötalzustande besteht dieselbe nämlich anfangs bloss aus Kernen, später aus Zellen ohne faseriges Stroma. Das letztere entwickelt sich erst später und zwar, wie es scheint, grösstentheils nach der Geburt [1]).

Für eine andere Erklärungsweise der Entstehung dieser Bildung, wie etwa durch Umlagerung einer Cystenmembran um das bereits vorhandene Parenchym oder durch Abschnürung eines Theils in Folge engeren Zusammentretens der schon im Normalzustande sich vorfindenden fibrösen Scheidewände, finden sich gar keine Anhaltspuncte, auch abgesehen davon, dass die eben berührten Uebergangsstadien damit in Widerspruch stehen würden. Ausserdem spricht dagegen die lockere Verbindung, in welcher diese Neubildungen mit dem umliegenden Parenchym stehen, und gegen die Annahme einer Abschnürung die Lage derselben mitten im übrigens gesunden Parenchym.

Die pathologischen Veränderungen, welche der Inhalt solcher Cysten eingeht, sind folgende:

1. Blutung.

Dieser Vorgang ist häufig; er betrifft jedoch in der Regel nur einen kleinen Theil des Cystenraums (Taf. II. fig. 8. e).

---

[1]) Ich werde auf die Entwicklungsgeschichte der Thyreoidea an einem andern Orte ausführlicher zurückkommen, weil ich befürchten muss hier, wo zunächst von den Colloidcysten der Schilddrüse die Rede ist, mich schon zu lange bei den physiologischen Verhältnissen dieses Organs aufgehalten zu haben.

2. Bildung von Colloidcysten.

Sie lassen sich häufig wahrnehmen, erreichen indess selten einen beträchtlichen Umfang (Taf. II. fig. 8. d).

3. Ablagerung von Fettkügelchen im faserigen Stroma.

Man sieht im Parenchym weisse, faserige, unregelmässig begrenzte Stellen, die mitunter einen bedeutenden Raum einnehmen. Unter dem Mikroskop gewahrt man nach dem Lauf der Fasern gelagerte, das Licht stark brechende Kügelchen, die auf Zusatz von kaltem Alkohol nicht verändert werden, beim Erhitzen des Objectträgers aber sogleich in grosse Tropfen zusammenfliessen. Durch kochenden Aether werden sie vollständig ausgezogen (Taf. I. fig. 9).

Man sieht diese Fettablagerung nicht allein in den Cysten, sondern auch sonst im Schilddrüsenparenchym, welches dadurch ein faseriges Aussehn erhält.

Ob diese Veränderung mit der von Albers als Faserkropf beschriebenen identisch ist, lasse ich dahin gestellt.

4. Verkalkung.

Diese betrifft bald den Balg, bald dagegen auch Theile des Inhalts. Im letzteren Falle finden sich mörtelartig zerbröckelte, unregelmässig geformte Massen, die meistens nur locker zusammenhängen. Sie sind einfache Incrustationen ohne organische Textur. Die chemische Untersuchung derselben ergab mir in einem Falle Folgendes. 100 Theile enthalten:

Organische Substanz	37,50
Erdphosphaten mit Spuren von Eisenoxyd	46,43
Kohlensauren Kalk	16,07.

In einem andern Falle fand ich:

Org. Substanzen 40,52
Erdphosph. . . . 44,18
Kohlens. Kalk . . 15,30.

In manchen Fällen findet man die eben beschriebenen Veränderungen fast sämmtlich in einer Cyste vereint, wodurch Formen entstehen, deren Durchschnittsflächen ein buntes Ansehn haben.

In fig. 8. der 2ten Tafel ist eine Cyste dieser Art abgebildet, die sich in der Leiche einer 65jährigen Frau vorfand.

a. Die Cystenwand; bb. weissliche Stellen mit Fettablagerung; c. mörtelartige Concretionen; d. Colloidcyste; e. normales hyperämisches, mit Blutextravasaten durchsäetes Schilddrüsenparenchym. An einzelnen Stellen findet man eine trockene, braungefärbte Substanz mit theils freien, theils in Zellen eingeschlossenen Pigmentkörnchen.

b. Colloidcysten der Unterlippe.

An der innern Fläche der Unterlippe bilden sich nicht selten Cysten von theils runder, theils unregelmässiger Form, die ihr gelbliches Contentum durch die Schleimhaut hindurchschimmern lassen. Ihre Grösse wechselt von der einer Erbse bis zu der eines Taubenei's. Beim Einschneiden entleert sich aus denselben eine sehr dickflüssige, zähe, eiweissartige, zuweilen auch dem corpus vitreum ihrem Ansehn nach ähnliche Substanz. Chemisch besteht dieselbe, wie ich zu wiederholten Malen fand, aus Natronalbuminat, der pyinartigen Substanz, einer geringen Menge Fett und den Salzen des Blutserums. Die Menge der festen Bestandtheile betrug in einem Falle 5,4 in einem andern 7,2 p. C.

Unter dem Mikroskop gewahrt man in ihr die oben beschriebenen Zellen, welche die innere Wand der Cyste auskleiden, zuweilen auch noch spärliche Fetttröpfchen.

Die aus Bindegewebe bestehende Wand ist mit der Um-

gebung bald ziemlich locker verbunden, so dass die Cyste in beschränktem Masse verschiebbar ist, bald dagegen innig verschmolzen.

In Betreff ihrer Entstehung lasse ich es dahin gestellt, ob sie Neugebilde oder Erweiterungen der hier gelagerten sackartigen Glandulae labiales sind. Gegen die letztere Ansicht, die bereits Hodgkin aufstellte, spricht der Umstand, dass die Cysten sich weiter auf die äussere Fläche der Lippe erstrecken, als dem Sitze dieser Drüschen entspricht.

C. Heller hat in Oesterlen's Jahrbüchern 1845 diese Bildungen als Acephalocysten beschrieben. Hiergegen spricht die deutlich aus Fasern gebildete Wand derselben, die mit der amorphen, vielfach geschichteten Haut wahrer Acephalocysten nichts gemein hat.

c. Die Ranula (Froschgeschwulst).

Ueber die Natur dieser Geschwülste waren die Meinungen stets sehr getheilt. Während man sie anfangs (schon Celsus war dieser Ansicht) für Balggeschwülste hielt, wurde später durch Louis's Arbeit die Ansicht herrschend, dass sie durch Verstopfung und consecutive sackartige Ausdehnung des ductus Whartonianus oder des Drüsenparenchyms der glandula sublingualis selbst gebildet würden. Später wies Charles Bell bei einem mit dieser Geschwulst behafteten Kranken vollständige Wegsamkeit des Ausführungsganges nach und stellte dadurch die Ansicht Louis's in ein zweifelhaftes Licht. In neuester Zeit sprach sich Stromeyer, hauptsächlich auf die chemischen Unterschiede des Contentums der Ranula vom Speichel sich stützend, ebenfalls gegen die Ansicht des französischen Forschers aus und schloss aus seinen Beobachtungen auf das Vorhandensein eines Schleimbeutels unter der Zunge. Letzterer wurde später von Fleischmann [1]) wirklich aufgefunden und von diesem darauf behaup-

[1]) Schmidt's Jahrb. 1811. Bd. 32. Heft. 1. S. 88.

tet, dass in der krankhaften Erweiterung jenes Organs die alleinige Ursache der Ranula zu suchen sei.

Es ist schwierig, aus den vorhandenen Beobachtungen einen sichern Schluss über die Natur der Froschgeschwulst zu ziehen, weil zu einer genauen anatomischen Untersuchung, die nur nach dem Tode des betreffenden Individuums angestellt werden könnte, sich so selten Gelegenheit bietet, dasjenige aber, was während des Lebens sich beobachten lässt, zu einer bestimmten Entscheidung nicht ausreicht.

Zur Widerlegung der Louis'schen Ansicht darf man auf die chemische Beschaffenheit des Inhalts der Geschwulst, die in den bisher untersuchten Fällen allerdings vom Speichel verschieden gefunden wurde, kein zu grosses Gewicht legen: einestheils, weil die Untersuchung sich nur auf 5 Fälle erstreckt (2 von Gmelin, 1 von Vogel, 1 von Gorup und 1 von mir), die physikalischen Eigenschaften der Flüssigkeit aber sehr verschieden sich verhalten; anderntheils, weil es bekannt ist, dass die Natur der Secrete in verschlossenen Drüsengängen wesentliche Veränderungen eingeht. Ausserdem spricht das Vorhandensein von Gries und Concretionen in den Cysten dieser Art, wovon bereits J. L. Petit, Freemann, Sabatier, Loder, Boyer u. s. w. Fälle anführen, für wirklich vorhandene Obturation.

Es ist daher mehr als wahrscheinlich, dass manche Fälle wirklich diesen Ursprung haben.

Dass indessen andere nicht auf diese Weise entstehen, unterliegt bei vorhandener Wegsamkeit des ductus Whartonianus keinem Zweifel.

Ob diese letzteren immer der Ausdehnung der auf dem Musculus genioglossus liegenden bursa sublingualis oder einer wahren Neubildung ihre Entstehung verdanken, ist eine Frage, die durch Fleischmann's Arbeit keineswegs erledigt ist.

Die durch Punction entleerte Flüssigkeit (die übrigen Verhältnisse dieser Geschwulst lassen sich selten genauer un-

tersuchen) ist meistens farblos, zuweilen blassgelb oder gräulich getrübt, dickflüssig fadenziehend, bei der Berührung zitternd.

Unter dem Mikroskop fand ich die oben beschriebenen granulirten Zellen nebst spärlichen Fetttröpfchen. Dieselben wurden auch von Gorup gefunden.

Was die chemische Beschaffenheit betrifft, so machte Leop. Gmelin (l. c.) zwei Analysen, die zu demselben Resultate führten. Er fand weder schwefelblausaures Alkali noch Ptyalin, sondern der Hauptsache nach Albumin, welches in seinen Eigenschaften sich in mancher Beziehung abweichend verhielt. In 1000 Theilen der Substanz war enthalten:

Wasser	94,6
Albumin, Spuren eines talgartigen Fetts, Osmazom, kohlensaures, salzsaures, essigsaures, phosphorsaures Alkali	5,4.

Bei der zweiten Untersuchung fand er in 100 Theilen nur 2,02 Albumin. Beim Abdampfen gerann die Substanz nur unvollkommen, indem sich an der Oberfläche eine weisse Haut bildete, während das Innere klar und flüssig blieb. Das Albumin verhielt sich also in dieser Beziehung, wie Natronalbuminat.

v. Gorup — Besanez fand in 100 Theilen:

Wasser	95,03
Feste Bestandtheile	4,97
Alkoholextr. mit Spuren von Fett u. Chlornatr.	1,06
Wasserextr.	0,92
Albuminnatr.	2,98.

Das abweichende Verhalten des Albuminnatrons in diesem Falle ist schon oben berührt.

In einem von mir beobachteten und operirten Falle war die farblose Substanz von der Consistenz und dem Aussehn des corpus vitreum. Sie reagirte stark alkalisch; in Wasser liess sie sich nur schwierig auflösen. Durch Kochen wurde sie nicht coagulirt; ebenso wenig bewirkte Essigsäure in der

Flüssigkeit einen Niederschlag. Nach dem Abstumpfen der alkalischen Reaction durch Essigsäure entstand beim Erhitzen ein flockiger Niederschlag.

100 Theile enthielten:

Wasser	93,00
Feste Bestandtheile	7,00
Natronalbuminat mit Zellen	4,86
Flüssiges Fett	Spuren
Extr. Mat. und Salze.	1,14.

Die Salze bestanden aus Kochsalz, schwefelsaurem und phosphorsaurem Alkali, nebst geringer Menge von Erdphosphaten.

d. Colloidcysten der Nieren.

Hier begegnet man nicht selten Bälgen von Hirsekorn- bis Haselnuss-, ja zuweilen bis Wallnussgrösse.

Dieselben liegen in den meisten Fällen in der Cortikalsubstanz und scheinen durch die Albuginea hindurch; nur selten sind sie tiefer zwischen den Pyramiden gelagert. Sie enthalten in der Regel eine wässerige, klare, alkalisch reagirende, albuminhaltige Flüssigkeit; zuweilen jedoch auch eine gelbliche oder braune, mitunter auch chocoladenfarbige Colloidsubstanz, in der sich die mehrfach erwähnten granulirten Epithelialbildungen finden. Die Wand der Cyste, die innig mit dem umliegenden Nierenparenchym verschmolzen ist, besteht aus Bindegewebe und ist nur selten mit einer regelmässigen Schicht Epithelium bekleidet.

Ob diese Cysten Neubildungen sind oder ob sie entstehen durch Erweiterung präexistirender Hohlgebilde, wie der Harnkanälchen oder, was im Grunde auf dasselbe hinausläuft, der Malpigischen Capseln, die sich nach Bowmann's Angabe täglich mehr, auch bei höhern Thieren, als Divertikel der erstern ausweisen, ist eine schwer mit Bestimmtheit zu beantwortende Frage.

Am meisten sprechen die Beobachtungen für die letztere

Ansicht. Wir finden nämlich diese Bildungen vorzugsweise bei Krankheiten der Nieren, welche Verstopfung der Bellinischen Röhrchen zur Folge haben, wie bei Morb. Brigthii, Nephritis calculosa, carcinomatosen Ablagerungen u. s. w. Dass aber auch in anscheinend gesunden Nieren einzelne Harncanälchen oder auch ganze Bündel derselben häufig bald durch Krystalle harnsaurer Salze [1]), bald durch amorphe Materie obturirt sind, hat man sehr oft zu beobachten Gelegenheit.

Ausserdem spricht die Wandung der Cysten für diese Entstehungsweise. Dieselbe ist nämlich sehr oft (was auch schon Cruveilhier Anat. pathol. livr. VI. pl. IV. fig. 2. abbildet) mit trabekelförmigen Streifen bedeckt, welche Reste des verdrängten Nierenparenchyms darstellen. Die Wand der Cysten bildet ferner nicht selten mehr oder weniger vorspringende Septa, die darauf hindeuten, dass ursprünglich mehre kleine Höhlungen vorhanden waren, die erst später in Communication traten.

Alle diese Erscheinungen sprechen dafür, dass die Cystenbildungen der Nieren Erweiterungen der Malpigischen Capseln ihre Entstehung verdanken. Der Sitz der Cysten, ihre veranlassende Ursache (Obturation der Harncanälchen), die sich in der Beschaffenheit der Cystenwandung kundgebende Art der Entwicklung stehen mit dieser Ansicht im Einklange. Dass die abweichende chemische Beschaffenheit des Inhalts, der Mangel an Harnbestandtheilen hiermit nicht in Widerspruch stehen, ist schon früher angedeutet worden.

Rokitansky [2]) hält diese Gebilde für Metamorphosen der mit Exsudatmassen vollgepfropften Malpigischen Körperchen. Dagegen ist einzuwenden, dass nur in seltenen Fällen von Morbus Brigthii Exsudate in den Capseln der glomeruli

---

[1]) Einzelne Krystalle von harnsaurem Salze, sowie kleine drüsige Aggregate derselben fand ich sehr oft nicht nur in Brightschen Nieren, sondern auch in solchen, die übrigens vollkommen gesund waren.

[2]) Pathol. Anat. Bd. III. S. 128.

beobachtet werden, sich aber keineswegs überall wo Cysten vorkommen, annehmen, noch viel weniger nachweisen lassen.

Ueber die chemische Colloidsubstanz dieser Bälge besitzen wir keine Untersuchungen. Ebenso wenig sind die Veränderungen, welche dieselben im Verlaufe ihres Bestehens eingehen, genauer studirt. Dass Blutergüsse vorkommen, dafür spricht das nicht selten beobachtete chocoladenfarbige und dintenschwarze Aussehn des Fluidums.

In seltenen Fällen begegnet man auch Kalkablagerungen.

e. Im Unterhautzellgewebe

verschiedener Körpertheile kommen Colloidcysten im Ganzen nur spärlich vor. Man hat sie hier bald unter dem Namen Meliceris, wenn das zähe Contentum eine honiggelbe Farbe hatte, bald als Hygroma, wenn dasselbe farblos erschien, von Alters her vielfach besprochen.

Sie sind in vielen Fällen als wahre Neubildungen zu betrachten, während sie in andern Ausdehnungen von sog. Schleimbeuteln darstellen.

In Bezug auf ihr histologisches und chemisches Verhalten kommen sie mit dem, was oben im Allgemeinen angeführt wurde, vollkommen überein.

Das Contentum eines bei einem Pferde auf dem Unterkiefer aufsitzenden Hygroms wurde von Simon [1]) untersucht. Dasselbe bestand der Hauptsache nach aus der durch Essigsäure fällbaren Materie, welche Simon Schleimstoff nennt. Als Formbestandtheile sah Simon die beschriebenen granulirten Epithelien, die er als Schleimkörperchen bezeichnete.

Den Inhalt einer Colloidcyste, welche an der innern Seite der ersten Phalanx der zweiten Zehe eines 65jährigen Mannes sass, fand ich folgender Massen zusammengesetzt:

---

[1]) Dessen med. Chemie. Bd. II. S. 580.

Wasser	92,70
Feste Bestandtheile	7,30
Albumin und Natronalbumin.	4,92
Pyinartige Subst.	0,88
Flüssiges Fett	0,10
Extr. Mat. und Salze	1,40

Nach der Incision und Entleerung füllte sich die Cyste wiederum im Verlaufe einiger Woehen. Das Contentum war jetzt ärmer an festen Bestandtheilen, als früher (6,10 p. C.), verhielt sich aber im Uebrigen ganz wie jenes.

f. Colloidcysten der Ovarien.

Unter allen Organen des mensehliehen Körpers kommen vielleicht mit Ausnahme der Schilddrüse Cysten mit gallertartigem Inhalt am häufigsten in den Ovarien vor. Sie sind hier ausserdem noch sowohl dureh den Umfang, welchen sie erreichen, als aueh dureh die Manniehfaltigkeit der Form, unter welcher sie erseheinen, sowie durch die Krankheitsproeesse, welche in ihnen verlaufen, und die Combinationen, welche sie eingehen, ausgezeichnet.

Man hat seit langer Zeit die Cysten dieses Organs in zwei Classen gebracht, in einfache und zusammengesetzte. Cruveilhier [1]), sowie Rokitansky [2]) und mit ihnen die Mehrzahl der neuern pathologisehen Anatomen nehmen noch eine dritte Classe an, die krebsiger Natur sein soll, und die sie dem sog. Carcinoma alveolare gelatiniforme zureehnen.

Gegen die Annahme einer solehen dritten Classe lassen sich, wie wir weiter unten sehen werden, Gründe anführen, welehe uns bestimmen müssen, dieselbe als Varietät der zweiten Classe zu betrachten, die ebenso wenig careinomatoser Natur ist, als die zweite Classe selbst.

---

[1]) Anat. pathol. livr. V. pl. III., livr. XXV. pl. I.

[2]) Pathol. Anat. Bd. I. S. 595.

Wir betrachten:

1. Die einfachen Cysten.

In den Ovarien finden sich mehre einfache Cysten, welche alle selbstständig und wenigstens in ihren frühern Stadien rund und isolirt erscheinen. Erst später und namentlich wenn eine grosse Anzahl derselben vorhanden ist, platten sich die Wände durch gegenseitige Berührung ab und verwachsen mit einander.

Sie erreichen oft eine beträchtliche Grösse, welche jedoch selten die eines Mannskopfes erreicht. Nur in den Fällen, wo entweder ursprünglich nur eine Cyste vorhanden war, oder wenigstens nur eine sich stärker entwickelte, wird ihre Ausdehnung noch weit beträchtlicher: ihre Wandungen verwachsen dann nicht selten mit dem Peritoneo und können mit diesem so innig verschmelzen, dass sie bei der Eröffnung der Bauchhöhle leicht übersehen werden.

Die Cystenwand, auf der sich Gefässe von ansehnlicher Dicke verzweigen, ist dünn, meistens $^1/_4$ bis $^1/_2$‴ dick und besteht aus vielfach sich durchkreuzenden Bindegewebsfasern. Ihre innere Fläche ist mit einer regelmässigen Lage Epithelium bedeckt.

Das Contentum verhält sich ganz wie das der zusammengesetzten Cysten, daher wir die Beschreibung derselben auf diese verschieben.

Häufiger, als den einfachen Cysten begegnen wir:

2. Den zusammengesetzten Cysten, den Cystoiden.

Sie stellen Conglomerate von Cysten dar, die auf mannichfache Weise die eine in die andere hineinragen, so dass es nicht selten schwer ist, zu bestimmen, ob die secundären Bildungen nach Hodgkin's Vorgang endogene oder

exogene genannt werden müssen. In den meisten Fällen scheinen beide Arten von Bildungstypus gleichzeitig Platz zu finden. Während nämlich auf der innern Wand einer Cyste jüngere Bildungen gestielt oder mit breiter Basis aufsitzen und sich auf diese Weise als endogene Cysten legitimiren, sieht man in andern nur kleine kugelige Segmente von Cysten, die sich grösstentheils nach aussen entwickelten.

Nicht selten sind ferner die Formen, wo die Entwicklung der jüngern Bildungen in gleicher Weise nach aussen und nach innen Statt fand (Hodgkin's intermediate form).

An der Oberfläche des in dieser Weise entarteten Ovariums liegen grössere Blasen, deren äussere Wand frei ist, in deren Tiefe jedoch von unten und von der Seite kleinere Cysten hervorragen, die wieder ihrerseits jüngere, tertiäre Bildungen durch die pellucide Wand hindurchscheinen lassen.

Die Grösse der peripherischen Cysten ist oft sehr bedeutend: ich sah im Sommer 1846 in den Pariser Hospitälern wiederholt Exemplare, in denen dieselben 28 bis 30 Centimeter im Durchmesser hatten. In der Tiefe sind die Cysten kleiner, an ihrer innern, wie an ihrer äussern Fläche jüngere Bildungen tragend, die nicht selten wiederum ihrerseits ähnliche Productionen enthalten. Die jüngeren Cysten sitzen meistens mit breiter Basis auf; jedoch sind auch die Fälle nicht ganz selten, wo sie, an dünnen Stielen hangend, in der Flüssigkeit der primären Cyste flottiren.

Die jüngeren rundlichen Cysten communiciren zuweilen mit einander, indem die entsprechenden Stellen ihrer Wandungen fehlen; in manchen Fällen sind blosse Septa übrig geblieben, durch welche die Höhlungen nur unvollkommen geschieden sind.

Die Wandungen der Cysten sind dünn und bestehen aus Bindegewebsfasern von $^1/_{300}$ bis $^1/_{1000}$''' im Durchmesser.

Nach Zusatz von Essigsäure werden in den meisten Fällen längliche Zellenkerne sichtbar: rankenartig geschlängelte Kernfasern werden selten gesehen. Die Wände der

secundären und ternären Cysten sind äusserst zart und transparent: sie bestehen aus denselben Formelementen wie die älteren primären Formationen.

In der Tiefe werden die Wandungen der kleineren primären Cysten immer dicker; sie bilden zuletzt ein derbes, aus mannichfach sich durchkreuzenden Fasern zusammengesetztes Stroma, in welchem die Cysten als Hohlräume sichtbar sind. Die Durchschnittsfläche solcher Partieen bietet dem Auge ein grobmaschiges alveolares Gefüge dar. Cruveilhier, dem die meisten neueren Autoren, welche über diesen Gegenstand schrieben, folgten, sowie Rokitansky rechnen diese Form von Eierstockscystoiden zu dem Cancer alveolaris gelatiniformis. Man kann sie als Uebergangsstufe zu den alveolaren Gallertgeschwülsten, wie sie in exquisiter Gestalt besonders im Magen vorkommen, betrachten. Zusammengeworfen können beide Formationen jedoch nicht werden, weil vollkommen geschlossene, mit distincten glatten Wandungen versehene einfache Cysten, aus welchen die tieferen Schichten der fraglichen Ovariengeschwulst zusammengesetzt erscheinen, dem alveolaren Gewebe, wie wir später noch genauer sehen werden, völlig fremd sind.

Eine bösartige carcinomatose Natur kann denselben aus mehren Gründen nicht zugestanden werden·

1. Der Bau dieser Art von hydrops ovarii unterscheidet sich nicht wesentlich von den übrigen als gutartig betrachteten Formen. Das dichtere Zusammengedrängtsein der Cysten und die massenreichere Zwischensubstanz, Erscheinungen, die man sehr oft an einzelnen Stellen dieser Cystoiden namentlich da, wo ursprünglich das Ovarium gelagert war, beobachtet, können nicht als wesentliche Unterschiede betrachtet werden. Wahre Krebszellen sind nicht vorhanden.

2. Niemals wurden secundäre Krebsformen beobachtet, was Cruveilhier (Anat. path. livr. V. pl. III) selbst eingesteht. „Cette forme de dégénération a cela de particulier,

qu'elle est toujours locale. Elle peut envahir et elle envahit souvent tous les tissus voisins, mais seulement par voie de continuité, jamais par voie d'infection générale."

3. Niemals tritt ulceröse Zerstörung ein.

4. Die diese Neubildung begleitende Cachexie, auf welche sich Rokitansky als Beweis ihrer carcinomatosen Natur beruft, trägt keine der für Krebs characteristischen Züge an sich. Sie unterscheidet sich in keiner Weise von den Erscheinungen, die durch den Säfteverlust, welchen voluminöse gutartige Neubildungen als Folge ihres raschen Wachsthums immer nach sich ziehen, hervorgerufen werden.

Aus diesen Gründen ist der fraglichen Form von Eierstockswassersucht die carcinomatose Natur mit Bestimmtheit abzusprechen [1]).

Auf den Wandungen der Cysten in den peripheren, wie in den centralen Theilen der Neubildung verlaufen Gefässe, die nicht selten von ansehnlicher Dicke sind und, bei der Punction verletzt, zu gefahrdrohenden Blutungen Veranlassung geben können. Nicht selten treten letztere, wie wir später sehen werden, auch spontan ein.

Auf den jungen Cysten bilden die Gefässe äusserst zierlich verästelte Netze.

Die innere Fläche der Cysten ist mit einer regelmässigen Schicht Epithelium bedeckt. Die Epithelialzellen sind grösstentheils rund, nur selten unregelmässig polyedrisch, die meisten derselben zeigen eine granulirte Oberfläche; andere lassen einen deutlichen Kern erkennen.

Das Contentum der Cysten ist in der Regel klar, farblos oder schwach gelblich; in andern Fällen dagegen braungelb. Dasselbe ist zähe, dickflüssig, fadenziehend, wie das Eiereiweiss; nicht selten ist ihre Consistenz der einer saturir-

---

[1]) Man vergleiche übrigens das weiter unten über die Natur der alveolaren Gallertgeschwulst Mitgetheilte.

ten Leimsolution gleich [1]). In der Flüssigkeit schwimmen weissliche Flocken von Epithelialzellen. Dass die Punction in den Fällen, wo der Cysteninhalt eine so bedeutende Consistenz hat, vergeblich, die Fluctuation undeutlich sein muss, versteht sich von selbst.

Sehr häufig geht das Contentum der Cysten in Folge von Krankheitsprocessen, die ihre Wände heimsuchen, mannichfache Veränderungen ein, die wir weiter unten berücksichtigen werden.

Die chemische Natur desselben ist Gegenstand wiederholter Untersuchungen gewesen.

Scherer [2]) fand die gelbliche dickflüssige Masse in folgender Weise zusammengesetzt:

Wasser	867,57
Feste Bestandtheile	132,43
Schleimstoffartige Subst. mit Epith.	27,65
Albumin	55,70
Albuminnatr.	30,20
Fett	4,70
Alkoholextr.	3,52

[1]) Eine wunderliche Ansicht über die Bildung des Colloidinhalts dieser Cysten stellte Hogdkin in seiner geistreich gehaltenen, wenn auch der Hauptsache nach nicht zu billigenden Abhandlung „on some adventious struetures“ im Vol. 15. der Medico-chirurg. Transact. auf. Er betrachtet nämlich die gelatinöse Substanz als Schleim und die kleinen aufgebroehenen Cysten, welche die Wand der Muttercyste bedecken, als Secretionsorgane desselben. „The opened cysts bear a eonsiderable resemblance to mueous follicles on a large scale and appear to be the principal source of the very eopious and rapidly produeed mueous seeretion, which is a charaeteristie feature in many eases of ovarian dropsy.“ Dass dieselbe Flüssigkeit auch in einfachen Cysten mit glatten Wänden vorkommt, und dass die aufgebroehenen seeundären Cysten mit drüsigen Secretionsorganen in ihrem Bau nichts gemein haben, ist bei dieser Annahme nicht berücksichtigt.

[2]) Mikrosc. u. chem. Unters. zur Pathol. S. 119 bis 131.

Wasserextr.	2,35
Salze	7,81.

Der dunkelbraune, stark sedimentirende Inhalt einer andern Cyste enthielt:

Wasser	903,31
Feste Bestandtheile	96,89
Schleimstoff	40,38
Albuminnatr.	36,50
Fett	3,40
Extractivstoff . . .	6,07
Salze	8,54.

Der gelbliche, seifenartige Inhalt einer dritten Cyste bestand aus:

Wasser	799,85
Festen Bestandtheilen	200,15
Albuminnatr.	172,09
Fett	3,13
Extractivstoff	14,50
Salzen	10,43.

Die Quantität der Salze einer andern Cyste betrug 5,270 per mille und bestand aus:

Chlornatr. . . .	4,08
Phosphors. Nat.	0,40
Schwefels. Kali	0,14
Kohlensaur. Nat.	0,25
Schwefels. Kalk	0,10
Kohlensaur. Kalk	0,06
Phosphors. Kalk	0,14
Eisenoxyd . . .	0,02.

Was die Entstehung der Ovariencysten betrifft, so unterliegt es keinem Zweifel, dass ein Theil derselben, nämlich die einfachen, ihren Ursprung von den Graafschen Follikeln herleiten. Frühe Stadien dieser Form, wo die einzelnen

Cysten noch klein sind und vollkommen isolirt daliegen, weisen mit Bestimmtheit darauf hin. Ausserdem sprechen hierfür analoge Cystenbildungen, welche in den Eierstöcken von Vögeln nicht ganz selten beobachtet werden. Dass entzündliche Vorgänge bei dieser Umwandlung eine Rolle spielen, scheint aus den Residuen dieses Processes, die bei jungen Bildungen dieser Art in der Regel sich wahrnehmen lassen, hervorzugehen.

Anders verhält es sich mit den Cystoiden. Ihre Ableitung von den Graafschen Bläschen ist nicht zu rechtfertigen, einestheils weil die Zahl der ursprünglich entwickelten Cysten häufig die gewöhnliche Zahl der Graafschen Follikel übertrifft, anderntheils weil der complicirte Bildungstypus der Cystoiden sich zu jenen einfachen Hohlräumen in keine bestimmt nachweisliche Beziehung bringen lässt.

Die eben beschriebenen Cysten und Cystoiden gehen während ihres Bestehens mehrfache Krankheitsprocesse ein, durch welche einestheils die anatomische Beschaffenheit dieser Neubildungen verändert wird, anderntheils aber der nachtheilige Einfluss, den dieselben schon an und für sich auf den Gesammtorganismus üben, noch bedeutend gesteigert wird. Die Cystenbildungen verhalten sich in Bezug auf Erkrankung ganz wie normale integrirende Theile des Körpers. Zu den Krankheitsprocessen, denen die Cystenbildungen des Ovariums vorzugsweise ausgesetzt sind, gehören:

1. Hämorrhagie.

Es ereignet sich sehr oft, ja man kann sagen, es ist ein gewöhnlicher Befund, dass die Gefässe, welche auf den Wandungen der einzelnen Cysten verlaufen, zerreissen und zu Blutungen Veranlassung geben. In den meisten Fällen ist die auf diese Weise ergossene Menge Bluts gering und hat weiter keine Folgen, als dass die Colloidsubstanz der betheiligten Cysten eine braunrothe, in spätern Zeiten eine

schwärzliche Färbung annimmt (Melanosis liquida der ältern Autoren). In grossen Cysten kann jedoch diese Blutung bedeutend werden und die ohnehin durch den, von Seiten des Wachsthums der Neubildung veranlassten, Stoffverbrauch erschöpften Individuen noch mehr schwächen oder auch tödten.

Einen interessanten Fall der letztern Art beobachtete ich im Hotel Dieu zu Paris.

Eine 60jährige abgemagerte Frau, seit längerer Zeit an Hydrops ovarii leidend, bei der indess die übrigen Functionen, wie die Digestion und Respiration noch erträglich gut von Statten gingen, starb plötzlich mit den Zeichen einer innern Verblutung und Schmerzen im Abdomen.

Bei der Section fand sich das linke Ovarium in eine 48 Centimeter im Dm. haltende Cystengeschwulst entartet. Oben und links lag eine mehr als Mannskopf grosse, schwach bläulich durchscheinende Blase. Als diese geöffnet wurde, so stürzten mehre Pfunde locker coagulirten Bluts heraus, das mit einer gelblichen, käseartigen Masse vermischt war. Die gelbliche Masse, welche die Wände stellenweise in liniendicker Schicht überzog, bestand aus einem amorphen plastischen Exsudat, mit vielen Körnchenzellen durchsäet. Die andern Cysten enthielten theils gelblich, theils bräunlich, theils dintenschwarz gefärbte Colloidsubstanz.

In den übrigen Organen der Leiche fanden sich keine bemerkenswerthe Veränderungen.

2. Entzündung.

Eine nichts weniger als seltene Erscheinung ist die Entzündung der Cystenwand, die bald einzelne Cysten befällt, bald die Mehrzahl, selten alle. Sie ist entweder rein oder mit Blutung combinirt. Die Producte, welche durch sie gesetzt werden, sind meistens rein fibrinöser Art. Lockere, leicht zerreissliche Exsudatschichten von ½ bis 2‴ Dicke

bedecken gleichmässig die innere Fläche der Cystenwand, während in der Flüssigkeit grössere und kleinere Flocken umherschwimmen.

In einigen Fällen fand ich die Exsudatmasse nicht gleichmässig vertheilt, sondern in zahlreichen länglich geformten, meistens thalergrossen Placques abgelagert. Dieselben hatten eine warzenförmige Oberfläche und liessen sich leicht von der Wand abschaben, die unter ihr injicirt erschien. Die festen Exsudate, sowohl die gleichmässig vertheilten, als auch die inselförmigen, bestanden aus amorphem, feinkörnig zerfallenem Fibrin nebst zahlreichen Körnchenzellen und Fetttröpfchen.

Nur selten findet man in kleineren Cysten die Organisation der Exsudate zur Bildung von Eiterkörperchen vorgeschritten. Die Colloidsubstanz nimmt dann durch beigemischten Eiter eine graue milchichte Farbe oder, wenn, wie oft, gleichzeitig Bluterguss vorhanden ist, ein chocoladefarbenes Aussehn an.

Wirkliche Organisation des Exsudats habe ich niemals gesehen: nur in seltenen Fällen begegneten mir als Andeutungen einer weiteren Entwicklung spindelförmige Zellen, die indess nur einzeln vorhanden waren und ihr Ziel, die Faserbildung, nirgend erreicht hatten.

Als Rückbildungsprocess der Exsudate wurde hie und da die Umwandlung derselben zu mörtelartigen Concretionen beobachtet. Vergl. Cruveilhier.

Die Entzündungen der Ovarieneysten bilden in klinischer Beziehung eine wichtige Erscheinung. Die ungeheure Flächenausdehnung, welche die Wandungen der einzelnen Cysten darstellen, giebt, wenn dieselben entzündet werden, Veranlassung zur Abscheidung beträchtlicher Mengen von Proteinsubstanzen und bedingt auf diese Weise eine Erschöpfung der Blutmasse, die um so unheilvoller wird, als Kranke dieser Art in der Regel schon durch das Wachsthum der Neubildung geschwächt und cachectisch sind. Verglei-

chen wir die Colloidcysten der Ovarien mit analogen Neubildungen in andern Körpertheilchen, so fällt die Häufigkeit der Hämorrhagien und Entzündungen, denen dieselben bei ihrem Sitze in den Genitalorganen des Weibes ausgesetzt sind, in die Augen. Es ist mehr als wahrscheinlich, dass die Ursache dieser Erscheinung hauptsächlich in den periodischen Congestionen, welchen diese Organe schon im physiologischen Zustande ausgesetzt sind, zu suchen sei. Als ein nicht unwesentliches Moment kommt hierbei gleichzeitig die wenig geschützte Lage, welche die Gefässe auf den dünnen Wandungen der Cystoiden haben, in Betracht.

3. Krebsablagerung.

Von grossem Interesse ist die Combination, welche die Cystoiden mit dem weichen Krebs eingehen, weil sie einen Beleg darbietet für die von den Chirurgen seit langer Zeit vertheidigte, von den meisten neueren Anatomen aber verworfene Ansicht, dass ursprünglich gutartige Neubildungen im Verlaufe ihres Bestehens krebsartig werden können. Denn wenn auch die anatomischen Verhältnisse in Cysten andere sind, als in compacten Neubildungen, wie in den Fibroiden, von denen man insbesondere die spätere Umwandlung in Krebs behauptet hat, so stimmen doch beide darin überein, dass sie wahre Neubildungen gutartiger Natur sind, und die spätere Ablagerung carcinomatoser Materie in die Maschen der Fasern von Fibroiden ist eben sowohl denkbar, wie die in die weiteren Hohlräume von Cystoiden, die sich nachweisen lässt.

Einen interessanten Fall dieser secundären Krebsablagerung in Ovariencysten hatte ich im Amphitheater des Pariser Hotel Dieu zu beobachten Gelegenheit.

In der Leiche einer bejahrten Frau fand sich das linke Ovarium zu einer 34 Centimeter im Dm. haltenden Cystengeschwulst entartet. Der grössere Theil der Cysten, von

denen die meisten einen bedeutenden Umfang hatten, zeigten den gewöhnlichen Befund: einige enthielten die einfache Colloidmasse, andere gleichzeitig entzündliche Exsudate und Blutergüsse. Gegen die Wurzel der Neubildung hin lagen dagegen kleine Cysten, die von diesen durchaus verschieden sich verhielten. Sie waren nämlich von einer hirnmarkähnlichen Substanz vollkommen ausgefüllt. Diese Substanz bestand aus rundlichen, zum Theil unregelmässig gestalteten Zellen von $^1/_{120}$ bis $^1/_{90}$''' im Dm. mit deutlichem Kern und Kernkörperchen. Einzelne derselben enthielten mehre Kerne (Taf. I. fig. 10). Ausser diesen Zellen sah man hie und da Körnchenzellen und Fetttröpfchen nebst feinen Molekülen. In einzelnen Cysten war die hirnmarkähnliche Substanz bereits erweicht und von rothbrauner Farbe. Unter dem Mikroskop zeigten sich hier neben den eben beschriebenen Zellen eine grosse Menge körnigen Detritus nebst Körnchenzellen und einzelnen Blutkörperchen. Die Wand dieser Cysten war im Allgemeinen dünn und von normaler Textur. An einzelnen Stellen jedoch war sie bedeutend verdickt, bis zu 4'''; die Bindegewebsfasern waren hier zu rundlichen Maschen aus einander gewichen, die mit Krebszellen gefüllt waren. Die histologische Beschaffenheit dieser Partieen stimmt vollkommen mit der des Scirrhus überein (Taf. I. fig. 11).

Die Drüsen des plexus lumbalis waren wenig vergrössert. Im untern Lappen der linken Lunge dagegen fand sich eine wallnussgrosse secundäre Krebsablagerung. Die übrigen Organe waren relativ gesund.

Ein anderer Fall dieser Art wurde von Gluge in der eilften Lieferung seines Atlasses der pathologischen Anatomie mitgetheilt und abgebildet. „Beide Ovarien sind in zahlreiche Cysten verwandelt, die neben einander liegen, ohne zu communiciren. Die Cysten sind durch rabenfederdicke Gefässe getrennt, und mit feinen Gefässen überzogen. Sie sind entweder von serösen durchscheinenden Membranen gebildet

und enthalten dann meistens ein helles coagulirbares Serum; oder das helle Serum schliesst weisse, grauweisse Flocken ein, die aus cylindrischen Fasern (?) und aus runden mit einem Kerne versehenen Zellen bestehen; oder die Cysten enthalten wahre Markschwämme, welche aus den charakteristischen Kügelchen, sparsamen geschwänzten Zellen, Fettkügelchen und einer amorphen Substanz gebildet sind. Die Cystenmembran ist inwendig mit vielen hellen Kügelchen besetzt, glatt amorph, aber von vielen Capillargefässen durchzogen.“ Der fundus uteri war ebenfalls von Markschwamm ergriffen. Ausserdem findet sich dasselbe Pseudoplasma am Pylorus des Magens und am Peritonealüberzuge der Leber.

Ob der von Dunn (in The Lancet 1841 Feb. p. 704) beschriebene Fall von Scirrhus des Ovariums mit sackartiger Ausdehnung desselben und sulzigem Inhalt hierher gehört, muss dahin gestellt bleiben, weil eine genauere histologische Untersuchung nicht angestellt wurde.

Ausserdem ist hier zu bemerken, dass Fälle von Krebs mit Cystenbildung im Ovarium vorkommen, welche sich nicht auf eine secundäre Ablagerung von carcinomatoser Materie in ursprünglich gutartige Cystoide zurückführen lassen, sondern wo das Carcinom das Primäre ist, in welchem sich einzelne Cysten entwickeln. Dies Letztere wird nicht selten beobachtet und ist als Carcinoma vesiculosum in verschiedenen Organen, besonders aber in der Brustdrüse, wiederholt beschrieben worden. Solche Fälle lassen sich indess leicht daran unterscheiden, dass die unter der Form von Markschwamm oder Scirrhus auftretende Krebsmasse nicht in regelmässige Cysten eingeschlossen ist und dass sie immer den vorwiegenden Theil ausmacht, von dem die Cysten, welche in diesem Falle höchst selten die Grösse einer Wallnuss überschreiten, umschlossen werden, oder an dessen Peripherie sie kugelich hervorragen.

Ausser den bisher angeführten Organen enthalten noch

andere, insbesondere die Brustdrüse und die Hoden, nicht selten Cysten mit gallertartigem Inhalt. Zu eigenen Untersuchungen derselben bot sich mir keine Gelegenheit; ich verweise desshalb auf das, was die Literatur andern Orts darüber bietet.

B. Die alveolare Gallertgeschwulst.

Synonyma: Gallertkrebs, Cancer aréolaire gélatiniforme, Colloid, Gelatiniform Cancer, Gelatinoma, Gum-Cancer.

In den zuletzt beschriebenen Neubildungen ist die Gallertmasse in Cysten eingeschlossen, deren Inneres mit Epithelium ausgekleidet erscheint. Durch enges Zusammentreten dieser Cysten entsteht, namentlich wenn dieselben von geringem Umfange sind und durch ein derbes Stroma von Bindegewebe zusammengehalten werden, ein Gewebstypus, den man mit Cruveilhier den alveolaren nennt. Wir werden später mehre Modificationen desselben kennen lernen, von welchen einige ihre Verwandtschaft mit den Cystoiden durch umfangsreiche Hohlräume, zu welchen ihre Alveolen besonders an der Peripherie sich entwickeln, noch weiter documentiren, während in andern dieselbe, wenigstens an den meisten Stellen, nicht mehr mit Bestimmtheit nachweislich ist und nur noch in den unregelmässigen Hohlräumen, die mit Colloidsubstanz infiltrirt sind, wahrnehmbar bleibt.

Die alveolare Form der Gallertgeschwülste ist von allen hierher gehörigen Neubildungen am häufigsten und sorgfältigsten beschrieben. Die beträchtliche Ausdehnung, welche sie besonders bei ihrem Sitz im Magen und Darmcanal erreicht, die verderblichen Folgen, welche sie bei ihrem unbegrenzten Wachsthum auf den Zustand des Gesammtorganismus äussert und die Bedeutung, welche sie dadurch für die klinische Medicin erhielt, sowie endlich das eigenthümliche, von allen übrigen Geweben abweichende Aussehn der-

selben, gaben Veranlassung zu der Aufmerksamkeit, welche die pathologischen Anatomen aller Länder dieser Neubildung schenkten.

Im Jahre 1815 gab Otto [1]) zuerst eine meisterhafte Beschreibung der alveolaren Gallertgeschwulst des Magens, die er für eine besondere Form von Seirrhus hielt.

Cruveilhier theilte darauf in seiner Anatom. path. livr. X. pl. III u. IV. Paris 1830—35. mehre Beobachtungen des in Rede stehenden Pseudoplasma's mit, welches er als eine besondere Krebsspecies mit dem Namen Cancer aréolaire gélatiniforme bezeichnete. Seine sorgfältige Beschreibung erläuterte er gleichzeitig durch ausgezeichnete Abbildungen. In der livrais. XII. pl. VI. berichtete er darauf von andern Fällen dieser Art im Magen, in livr. XXXIII. pl. I. von mehren im Rectum beobachteten Exemplaren, in livr. XXXVII. pl. III. endlich von einem, das gleichzeitig im Magen und Bauchfell seinen Sitz aufgeschlagen hatte.

Cruveilhier unterschied als Varietät seines Cancer aréolaire gélatiniforme einen Cancer aréolaire pultacé, wovon er in livr. V. pl. I., livr. XXI. pl. I., livr. XXVII. pl. II. Fälle mittheilte.

Man hat später beide Formen, die, wie wir weiter unten sehen werden, in ihrem Wesen durchaus verschieden sind, nicht scharf genug aus einander gehalten und dadurch sowohl in Betreff des Sitzes, als auch besonders der Natur der areolären Gallertgeschwulst zu irrigen Vorstellungen Veranlassung gegeben, die noch jetzt herrschend sind.

R. Carswell lieferte im Fasc. III. plate I. seiner Illustrations of the elementary forms of disease London 1833. eine sehr gute Abbildung und kurze Beschreibung eines gelatiniform cancer of the stomach and epiploon.

Eine genaue histologische Untersuchung der fraglichen

---

[1]) Seltene Beobachtungen zur Anat. Physiol. u. Pathol. Breslau 1815.

Geschwulst lieferte zuerst J. Müller in seinem für die histologische Bearbeitung der pathologischen Neubildungen Epoche machenden Werke: „Ueber den feinern Bau und die Form der krankhaften Geschwülste.“ Berlin 1838. S. 16.

Er bezeichnete dieselbe nach Cruveilhier's Vorgange als Cancer alveolaris gelatiniformis und wies Fälle davon im Magen, Darmcanal, grossen Netz und Bauchfell nach. Den Cancer alveolaris pultaceus, den er ebenfalls damit zusammenstellte, beobachtete er in einer von Dieffenbach exstirpirten Brust.

Einen exquisiten Fall, der im Magen, Netz, Dünndarm und Bauchfell sich zu ungeheurer Ausdehnung entwickelt hatte, beschreibt sodann J. C. Broers in Leyden (Observat. anatomico-pathol. Auctore Broers, Lugdun. Batav. 1839).

In neuester Zeit, wo die histologische Bearbeitung der krankhaften Neubildungen eine grosse Anzahl rüstiger Forscher beschäftigte, mehrten sich die Beobachtungen und Beschreibungen dieser Geschwulstform um ein Beträchtliches.

Gluge (Untersuch. Heft 1. S. 132 und Atlas der pathologischen Anat. 8te und 10te Lieferung) beschrieb zwei im Magen und im Rectum vorgefundene Fälle. Das was derselbe Beobachter von einer Neubildung dieser Art in den Nieren berichtet, unterscheidet sich nicht von dem, was bereits oben über die Colloidcysten dieses Organs angedeutet wurde, gehört also nicht hierher.

Ausserdem theilten Beobachtungen über alveolare Gallertgeschwülste mit:

A. Hannover (den pathologiske Anatomies Svaar paa Sporgsmaalet: Hvad er Cancer? Kjobenhavn 1843);

J. Vogel (Icon. hist. path. Tab. VIII. und dessen pathol. Anatom. Bd. I. S. 297);

Günsburg (Pathol. Gewebelehre. Leipzig 1845. Bd. I. S. 208);

Lebert (Physiol. patholog. Paris 1845. Vol. II.);

Desormaux (Journ. de Chirurg. de Malgaigne Oct. 1844);
J. C. Warren (Lond. Medico-chirurgical Transact. Vol. 27);
Bogger (Dublin Journ. of Med. Jul. 1844);
Walshe (On nature and treatment of Cancer. London 1846).

In einer faserigen Grundlage, die bald durch ein zartes Maschennetz, bald dagegen durch ein derbes, dem Anscheine nach knorpeliges Gerüst dargestellt wird, liegen zellige, mit einer farblosen, durchsichtigen Gallertmasse angefüllte Hohlräume.

Dieser Grundtypus der alveolaren Gallertgeschwulst erleidet verschiedene Modificationen je nach der Entwicklung, welche die Bestandtheile derselben, die zelligen Hohlräume (Alveolen) einerseits und die faserige Grundlage (Interalveolarsubstanz) andererseits erreichen.

1. Die zelligen Hohlräume sind undeutlich und nur in einzelnen Partieen der Neubildung deutlich wahrzunehmen. Die Gallertmasse ist in ein unregelmässiges faseriges Maschengewebe infiltrirt. Diese Form nähert sich dem oben beschriebenen gallerthaltigen Sarcom oder Collonem.

2. Die Hohlräume dehnen sich stark aus und bilden Cystenräume von bedeutendem Umfange. Diese letzteren unterscheiden sich von den gewöhnlichen Cystenbildungen dadurch, dass sie in ihrem Innern ausser der Gallertsubstanz ein zartes Fasernetz enthalten, durch welches sie in einzelne Abtheilungen zerfallen.

Diese Form wurde besonders im Rectum, seltener und nur an den peripherischen Theilen der Neubildung bei ihrem Sitz im Magen beobachtet [1]).

Sehr oft findet man alle drei Formen, die oben als Grundtypus aufgestellte und ihre beiden Modificationen in einer und derselben Neubildung vereinigt.

---

[1]) Vergl. die Abbild. in Cruveilhier's Anat. path. livr. X. pl. V. fig. 2. und Carswell's Illustrations Fasc. 3. pl. 1.

Was die Beziehung der alveolaren Gallertgeschwulst zu den Organen, in welchen sie ihren Sitz aufgeschlagen hat, betrifft, so ist dieselbe zweierlei Art:

1. Sie durchdringt ohne scharfe Begrenzung alle Häute der membranösen Gebilde, in welchen sie lagert; sie verwandelt dieselben gleichsam in eine alveolare Masse. Dies ist vorzugsweise der Fall im Magen und Darmcanal.

2. Sie bildet zerstreute rundliche Geschwülste von der Grösse eines Hirsekorns bis zu der einer Wallnuss und darüber. Diese rundlichen Massen, die auf ihrer Oberfläche nicht selten halbkugelige glashelle Proëminenzen tragen, sitzen bald mit breiter Basis auf dem erkrankten Theile, bald dagegen hangen sie einzeln oder auch mehre traubenförmig vereint an einem dünnen, aus Bindegewebe bestehenden Stiel (Vergl. hierüber die vortreffliche Abbildung von Broers). Diese Form findet sich am Netz und besonders am Peritoneo [1]); am Dünndarm wird sie ebenfalls nicht selten beobachtet.

Histologische Beschaffenheit.

Der feinere Bau dieser Neubildung, deren gröbere Structur wir so eben angedeutet haben, ist seit J. Müller's Arbeit vielfach untersucht worden. Alle Beobachter kommen darin überein, dass die faserige Grundlage aus Bindegewebsfasern mit eingestreuten Kernfasern, die Gallert dagegen aus einer amorphen durchsichtigen Substanz besteht, welche ausser Fetttröpfen und Körnchen blasse Zellen, sowie zuweilen auch Krystallbildungen enthält.

Was jedoch die Beschaffenheit, Anordnung und Lage der Zellen betrifft, so sind darüber die Angaben verschieden.

---

[1]) Es gibt indess auch Fälle, wo das Bauchfell mit einer gleichmässigen, mehre Linien dicken, höckerigen Schicht bedeckt ist, wie dies an einem mir vorliegenden Theile des Broers'schen Präparats sich wahrnehmen lässt.

Von vielen Forschern wurden diese Verhältnisse, welche mir vorzugsweise wichtig erscheinen, gar nicht beachtet. J. Müller äussert sich hierüber folgender Massen. „Untersucht man die kleinen Zellen (Alveolen), so sieht man, dass sie noch kleinere Zellen eingeschachtelt enthalten, und auch diese enthalten wiederum noch kleinere. An diesen kleinen Zellen sieht man leicht den Kern der Wand. Manche Zellen enthalten auch bloss Kerne frei in ihrem Innern, als Cytoblasten für die aus ihnen auszubildenden Zellen. Die grössten Zellen sind faserig in ihren Wänden und die Fasern gehen von einer Zelle auf die andere über."

Spätere Forscher haben diese Einschachtelung nicht in der beschriebenen Weise beobachtet. Weder J. Vogel, noch Gluge, noch Lebert und Günsburg sahen sie in der angedeuteten Weise. Nur in einem Falle sah Gluge in den Fasermaschen Zellen von der Grösse einer Fettcyste, die undeutlich gefasert waren und kleine rundliche oder unregelmässige Zellen mit Kern enthielten [1]).

Vogel fand die Zellen sehr blass und von den eigentlichen Krebszellen verschieden, indem sie in der Regel grösser, zarter und dünnwandiger erschienen. Bisweilen fand derselbe auch Krystalle von phosphorsaurer Ammoniak-Magnesia.

Gluge beobachtete in der Gallert runde und unregelmässige, mit vielen Körnern gefüllte Zellen, in denen er niemals einen Kern sah. Diese Zellen waren 3 bis 4 mal so gross als die Blutkügelchen. Andere Zellen, die den Epithelialzellen ähnlich waren, enthielten einen grossen Kern mit Kernkörperchen.

Lebert fand in den mit Gallertmasse gefüllten Alveolen bloss granulirte Kugeln, andere Fächer dagegen sah er gefüllt mit grossen Zellen, von denen mehre Krebszellen und Kerne enthielten [2]).

---

[1]) Vergl. dessen Atlas der pathol. Anat. Lief. 10. Taf. 5.

[2]) Lebert betrachtet daher den Gallertkrebs als die Verbindung

In den drei von mir untersuchten Fällen (einer derselben hatte seinen Sitz im Dünndarm, der zweite im Magen und grossen Netz, der dritte war ein Theil des ausgezeichneten, von Broers in Leyden beschriebenen Exemplars, welches der hiesigen pathologischen Sammlung durch den Herrn Hofrath Fuchs einverleibt wurde) waren die histologischen Verhältnisse nicht immer dieselben, sondern variirten sowohl an einzelnen Stellen einer und derselben Neubildung, als auch in den einzelnen Präparaten auf mehrfache Weise.

Was zunächst das Fasergewebe betrifft, so bildet dasselbe bald regelmässig runde scharf begränzte Hohlräume, bald dagegen durchkreuzen sich die Bündel und einzelnen Fibrillen in den verschiedensten Richtungen und lassen nur unregelmässige Maschen frei, die mit der gallertartigen Sub-

---

einer gutartigen Geschwulst, in welcher die zur Faserbildung bestimmten chemischen Bestandtheile nicht zu ihrer Ausbildung gelangten, sondern in der ursprünglichen Form der ersten Blastemergiessung fortbeständen, mit dem Marksehwamm, indem man auf dem Grund der Gallertgeschwulst stets die Elemente des Marksehwamms oder des Scirrhus vorfinde. Die Gallert sei eine Umwandlung des Faserstoffs, wie man sie in Folge von Entzündung beobachte.

Hiergegen lässt sich Manches einwenden. Dass die Gallertmasse ein im amorphen Zustande verharrendes Blastem darstelle, ist keineswegs nachgewiesen, ja ist nicht einmal wahrscheinlich, weil es gegen alle bisherige Erfahrung spricht, dass ein Blastem Jahre lang im flüssigen amorphen Zustande verharrt, ohne organisirt oder durch Resorption entfernt zu werden. Was sodann die Behauptung betrifft, dass in der Tiefe der Gallertgeschwulst sich stets die Elemente des Scirrhus oder Markschwamms vorfinden, so streitet dieselbe gegen die Beobachtungen aller derer, welche diese Neubildung mikroskopisch untersuchten. Ausserdem steht sie mit der Thatsache in Widerspruch, dass bei dem sg. alveolaren Gallertkrebs noch niemals secundäre Careinome beobachtet wurden, was bei Markschwamm und Scirrhus, die längere Zeit bestanden, constant der Fall ist. Bei dem cancer aréolaire pultacé Cruveilhier's findet dagegen die Behauptung Lebert's, wie wir weiter unten sehen werden, im vollen Masse ihre Anwendung.

stanz ausgefüllt sind. Die Dicke der Fasern wechselt von $^1/_{1000}$ bis $^1/_{700}'''$; im Allgemeinen übertreffen sie den Durchmesser der Bindegewebsfasern. Nicht selten sieht man Bündel von $^1/_{300}$ bis $^1/_{200}'''$, die nur unvollständig in Fasern zerspalten sind (Taf. II. fig. 6. a).

Ausserdem begegnet man, jedoch ebenfalls nur spärlich, Fasern, die mit spindelförmigen Kernen dicht besetzt sind. Die beiden letztern Erscheinungen deuten mit Sicherheit auf eine wirkliche Neubildung von Fasern hin, welche einige Forscher, wie namentlich Gluge in Abrede zu stellen geneigt sind (Gluge Atlas der path. Anat. 10. Lief.). Dass eine solche Neubildung Statt finde, lässt sich ausserdem aus der ungeheuren Ausdehnung, welche diese Geschwülste im Magen, Netz und Bauchfell erreichen, mit grosser Bestimmtheit erschliessen, indem das parenchymatöse Bindegewebe dieser Gebilde unmöglich das Material dazu liefern kann.

In den Zellräumen und Maschen des eben beschriebenen Fasergewebes findet sich die Gallertmasse nebst den ihr angehörigen Formbestandtheilen. Diese letzteren bestehen ausser aus Fetttröpfchen und Elementarkörnchen der Hauptsache nach aus Zellen in verschiedenen Stadien ihrer Entwicklung.

Die meisten derselben sind länglich rund, zwischen $^1/_{120}$ bis $^1/_{80}'''$ lang und $^1/_{150}$ bis $^1/_{100}'''$ breit; ihre Dicke übersteigt selten $^1/_{400}'''$, meistens ist sie noch geringer; sie sind also platt. Ihre Oberfläche ist gewöhnlich schwach granulirt, selten ist sie glatt: im letztern Falle sind die Zellen oft so blass, dass sie nur bei gedämpftem Licht deutlich wahrnehmbar werden. Was den Zellenkern betrifft, so ist ein solcher in vielen Zellen, namentlich in grösseren und älteren, die in der Regel eine granulirte Oberfläche haben, nicht wahrzunehmen, in andern dagegen lässt er sich mit Bestimmtheit nachweisen (vergl. Taf. II. fig. I. a. blasse Zelle mit Kern, b. granulirte Zelle).

Nicht selten sieht man mehr Zellen, pflasterartig zusammenhangend. Sie bewahren dabei ihre unregelmässig rund-

liche Form, oder sie werden, was ich jedoch nur einige Male zu beobachten Gelegenheit hatte, polyedrisch (Taf. II. fig. 2).

Junge runde Zellen mit grossem Kern oder mit granulirter Oberfläche, sowie einzelne Kerne (Taf. II. fig. 1. d) werden hie und da vereinzelt oder zu unregelmässigen Aggregaten vereint wahrgenommen. Endlich finden sich noch Fetttröpfchen und Körnchenzellen; die letzteren in spärlicher Menge (Taf. II. fig. 1. c. u. e).

Was die Lage dieser Zellbildungen betrifft, die, wie aus der Beschreibung hervorgeht, mit den Epithelien der oben geschilderten Colloidcysten grosse Aehnlichkeit haben [1]), wahren Krebszellen aber in keiner Beziehung gleichen, so ist dieselbe in den einzelnen Fällen verschieden. Sie sind nämlich entweder in Mutterzellen eingeschlossen oder sie liegen unmittelbar auf dem faserigen Balkengerüste und in den unregelmässigen Hohlräumen desselben.

Die Mutterzellen, von welchen bald mehre, bald dagegen nur eine in den Fasermaschen gelagert sind, haben eine verschiedene Grösse. Die kleinste, welche ich sah, mass $^1/_{20}$''' im Dm., die meisten schwankten zwischen $^1/_8$ und $^1/_4$'''. Ihre Wand ist sehr dünn und structurlos; niemals sah ich dieselbe faserig werden, wie es von J. Müller beschrieben wurde [2]). An der innern Fläche der Wand liegen die Tochterzellen in der Regel vereinzelt, selten ein gleichmässiges Lager bildend und sich gegenseitig polyedrisch abplattend, wie es in fig. 2. der IIten Tafel angedeutet ist.

---

[1]) Auch in ihren chemischen Eigenschaften kommen sie mit Epithelialzellen überein; sie werden nämlich durch Essigsäure gar nicht verändert, durch kaustische Kalilauge nur äusserst langsam.

[2]) Man kann sich in dieser Beziehung leicht täuschen, indem man die Fasern des umgebenden Maschennetzes als den Zellen angehörig betrachtet. Isolirte Mutterzellen, die man durch vorsichtiges Pressen, noch häufiger aber durch Zufall erlangt, hatten immer eine structurlose Wand, auch dann, wenn ihr beträchtlicher Umfang eine weit vorgeschrittene Entwicklung nachwies.

Eine zweite Einschachtelung, eine Bildung von Enkelzellen, um mich so auszudrücken, wie sie J. Müller beobachtete, habe ich nicht gesehen. Zuweilen hatte es den Anschein, als wenn solche vorhanden wären, nämlich dann, wenn in einer und derselben Fasermasche mehre Mutterzellen, die sich dann nicht selten gegenseitig abplatteten, beisammen lagen. Allein bei genauerer Untersuchung ergab sich immer, dass diese Mutterzellen nicht durch eine gemeinsame Zelle dritter Ordnung, sondern bloss durch das Interalveolargewebe zusammengehalten wurden (vergl. Taf. II. fig. 4. b).

In anderen Fällen fehlen die Mutterzellen gänzlich. Die Zellen liegen dann zerstreut in den Hohlräumen des Fasernetzes oder sie lagern in mehr oder weniger regelmässigen Schichten auf der fibrösen Grundlage der Neubildung. Man sieht im letzteren Falle nicht selten hier Strata von Kernen, weiterhin von jungen runden Zellen, dort endlich von platten, Epithelien ähnlichen und zum Theil bereits kernlosen Zellbildungen [1]). An einzelnen Stellen decken sich die Schichten in der angegebenen Reihenfolge: unten die Kerne, dann die jungen runden Zellen, zuletzt die älteren abgeplatteten (vergl. Taf. II. fig. 5. aa. Fasermaschen; b. Kerne; c. runde Zellen; d. grössere platte Zellen; e. Körnchenzellen).

Ob in solchen Fällen Mutterzellen vorhanden waren und später zerrissen oder sonst irgendwie zerstört wurden, lasse ich dahingestellt.

Ausser den beschriebenen Elementen findet man in

[1]) Die Anordnung der Gewebselemente der alveolaren Gallertgeschwulst hat in diesen Fällen Aehnlichkeit mit derjenigen, welche Ecker in Henle's und Pfeufer's Zeitschrift für rationale Medicin Bd. III. Taf. I. abbildete und beschrieb. In Ecker's Falle hatte sich im Gewebe der Cutis eine Geschwulst gebildet, deren Inneres aus Bindegewebsbündeln bestand, welche sinuöse Maschenräume darstellten und mit Schichten von normalen Epithelialzellen bekleidet waren. Die Hohlräume enthielten eine käseartige, aus Epithelien bestehende Masse.

den alveolaren Gallertgeschwülsten zuweilen Krystalle, die in den meisten Fällen erst nach dem Tode entstanden sein mögen. Vogel sah Krystalle von phosphorsaurer Ammoniaktalkerde; ich beobachtete rhombische Prismen theils einzeln, theils in Drusen vereinigt, die sich unter Aufbrausen in Essigsäure lösten und aus der essigsauren Lösung durch Oxalsäure gefällt wurden. Sie bestanden also aus kohlensaurem Kalk (Taf. II. fig. 5. f).

Fettcysten besonders im Omentum, organische Muskelfasern im Magen finden sich als Gewebsreste des von der Neubildung in Besitz genommenen Organs.

Chemische Natur.

Die mehr negativen Resultate der Mulder'schen Analyse sind bereits oben mitgetheilt. In der Gallert einer alveolaren Geschwulst des Magens und Netzes, derselben, von welcher die in fig. 5. der II. Tafel mitgetheilte Zeichnung herrührt, konnte ich ebensowenig eine Proteinsubstanz, als Pyin nachweisen [1]).

Nicht in Uebereinstimmung damit sind die Erfahrungen von J. Vogel, der bei einem Gallertkrebs des Rectum's durch Essigsäure einen farblosen Niederschlag erhielt. Ebenso entstand durch Alaunlösung ein schwaches Präcipitat, durch schwefelsaures Eisenoxydul und salpetersaures Silberoxyd eine vollständige Gerinnung. Vergl. dessen Icon. hist. path. Tab. VIII. Erklärung.

Entwicklungsgeschichte.

An den Grenzen der alveolaren Gallertgeschwulst, wo die Neubildung noch im Fortschreiten begriffen ist, findet

---

[1]) Zu bemerken ist, dass das Präparat bereits eine Zeitlang in verdünntem Spiritus aufbewahrt gewesen war, was jedoch die Erkennung der erwähnten Stoffe, wenn sie vorhanden gewesen wären, nicht hätte hindern können.

man die Colloidsubstanz zwischen den normalen Gewebselementen des leidenden Theils infiltrirt. Sie erscheint hier an einigen Stellen noch vollkommen amorph, an andern dagegen zeigen sich darin bereits primäre Zellbildungen. Diese liegen unregelmässig zerstreut in der faserigen Grundlage, in welcher noch keine alveolare Anordnung wahrnehmbar ist. Ihre Zahl ist nicht selten sehr beträchtlich. Zur Beobachtung dieser frühen Entwicklungsstadien eignen sich am besten die gestielten rundlichen Geschwülste, welche am Peritoneo und am serösen Ueberzuge des Dünndarms vorkommen. An den Stielen derselben findet man ganz zarte, durchsichtige, halbkugelige Ausbuchtungen, die ersten Entwicklungsstadien der im weitern Verlaufe nicht selten Haselnuss- bis Taubeneigrösse erreichenden Geschwülste. In fig. 6. Taf. II. habe ich die Zeichnung einer solchen beigefügt: a. der Stiel grösstentheils aus dicken, nur unvollständigen in Fibrillen zerfallenen Bindegewebsbündeln bestehend; b. junger Auswuchs; man sieht in dem dichten Fasernetz viele primäre Zellen. Mutterzellen und Alveolen sind noch nicht vorhanden.

Bei weiterer Entwicklung wird wenigstens ein grosser Theil der primären Zellen zu Mutterzellen, welche das Fasergewebe mechanisch auseinanderdrängen und zur Entstehung der Maschen Veranlassung geben. Häufig scheint die Entwicklung der Fasern gleichzeitig mit der Zellbildung vor sich zu gehen; man sieht nämlich die primären Zellen in einem Stroma von jungen, mit spindelförmigen Kernen belegten Fasern gelagert.

Ob die Bildung von Mutterzellen eine constante Erscheinung bei der in Rede stehenden Neubildung sei, oder ob sie in manchen Fällen fehle, ist eine Frage, die sich bis jetzt nicht mit vollkommener Bestimmtheit entscheiden lässt. Doch ist das Letztere bei weitem wahrscheinlicher. Wir finden nämlich, wie schon oben angeführt wurde, Gallertgeschwülste, welchen deutlich abgerundete Maschenräume

fehlen und wo die Zellen in dem mit Gallertmasse infiltrirten Fasergewebe ohne Ordnung zerstreut umherliegen. Solche Formen, welche Uebergangsstufen zu dem Collonem oder dem gallerthaltigen Sarcom darstellen, könnte man wenigstens in manchen Fällen für junge noch unvollständig entwickelte Exemplare ansehen, mit welchen sie ihrer Textur nach, wie fig. 6. Taf. II. angedeutet ist, übereinkommen. Ein bestimmtes Urtheil hierüber abzugeben, ist jedoch nicht möglich, weil die Beschreibungen, die wir über solche Bildungen besitzen, meistens nur die Angabe enthalten, dass Zellen und Fasern vorhanden waren, über deren Anordnung aber sowie über die Entwicklungsgeschichte selten etwas Thatsächliches mittheilen.

In den Fällen, wo grössere Fasermaschen vorhanden sind, die sich mit Schichten von Kernen und Zellen bedeckt zeigen (Taf. II. fig. 3.), ist es nicht unwahrscheinlich, dass früher vorhandene Mutterzellen später platzten oder so mit dem Maschengewebe verschmolzen, dass ihre Unterscheidung nicht mehr möglich blieb.

Sitz.

Es ist bereits oben bemerkt, dass die alveolare Gallertgeschwulst hauptsächlich im Magen, Darmcanal, Netz und Bauchfell beobachtet wurde. Ausserdem werden auch noch Fälle aufgeführt, wo dieselbe im Ovarium, Uterus, in den Nieren, der Brustdrüse, den Knochen vorgefunden sein soll.

Alle für alveolare Gallertgeschwülste genommenen Erkrankungen des Ovariums kommen in jeder Beziehung mit den Gallertcystoiden dieses Organs überein. Das dichtere Zusammengedrängtsein der Cysten in den tiefern Schichten dieser Neubildung, das derbere Fasergewebe der Cystenwände und die gallertartige Natur des Inhalts sind keine wesentliche Unterscheidungsmerkmale, durch welche wir berechtigt würden, diese Abart von den andern Cystoiden, die etwas zar-

tere Wände haben, zu trennen, besonders da die peripherischen Cysten bei beiden gleich sind und eine Grösse erreichen, wie sie bei alveolaren Neubildungen niemals beobachtet wird. Ausserdem ist, wie schon früher bemerkt wurde, ein verschiedener Einfluss auf die Constitution keineswegs nachweisbar.

Dasselbe lässt sich von den Fällen des sog. Alveolarkrebses der Nieren sagen. In dem, was Gluge (Atlas der path. Anat. Lief. 10.) hierüber mittheilt, finde ich wenigstens nichts Abweichendes von den gewöhnlichen Colloidcysten dieses Organs, deren schon oben gedacht wurde.

Ebensowenig gehört das hierher, was Hutin (Nouvelle biblioth. méd. Paris Fevr. 1825. Observ. 8.) über eine gallertartige Neubildung im Rückenmark berichtet. Die medulla war nämlich in diesem Falle in eine völlig structurlose gelatinose Masse umgewandelt.

Was das Vorkommen des Alveolarkrebses in den Knochen betrifft, so ist der Fall von Cruveilhier (Anat. path. livr. XXI. pl. 1.), auf den man sich hierbei vorzugsweise stützt, ein cancer aréolaire pultacé [1]).

Diese Form hat aber mit der alveolaren Gallertgeschwulst ausser einiger Aehnlichkeit in der Anordnung des Fasergerüstes gar Nichts gemein; ihre Charactere entsprechen dagegen denen des Markschwammes vollkommen. Einestheils nämlich entstanden bei fast sämmtlichen Fällen dieser Form, welche beschrieben wurden, secundäre carcinomatose Ablagerungen mit allen Eigenschaften des Markschwamms in verschiedenen, von dem ursprünglichen Heerde entfernten Gebilden; anderntheils stehen die mikroskopischen Untersuchungen dieses Pseudoplasma's, welche J. Müller und Lebert anstellten, mit dieser Ansicht vollkommen in Einklang. Le-

[1]) Die Osteoiden mit gallerthaltigen Hohlräumen, die Cruveilhier zum Theil hierher zu rechnen scheint, sind schon zu Anfang besprochen worden.

bert giebt an, in der weissen dicklichen Masse des cancer aréolaire pultacé die für Markschwamm charakteristischen Formelemente gefunden zu haben: in Müller's Präparat aus der Brustdrüse hatte ein Theil der Geschwulst die Eigenschaften des Carcinoma reticulare, eine Combination, wie sie bei der künstlichen Eintheilung der Krebse in Species gar nicht selten ist, die aber im Grunde nur eine weitere Entwicklungsstufe eines und desselben Carcinoms darstellt.

Die maschenförmige Anordnung des Fasergerüstes im Carcinoma alveolare pultaceum ist eine Erscheinung, auf die man nicht zu viel Gewicht legen darf, weil dieselbe mehr oder weniger ausgeprägt in fast allen Krebsformen vorkommt, eine Thatsache, welche bekanntlich Hogdkin zu einer geistreichen, wenn auch der Hauptsache nach verfehlten Theorie von der Krebsbildung führte.

Es sind also die bis jetzt genauer beschriebenen Fälle des Cancer alveolaris pultaceus dem Markschwamm zuzurechnen.

Eine andere Art der Entstehung dieser Form wäre dadurch möglich, dass in der alveolaren Gallertgeschwulst durch Anhäufung der früher beschriebenen Zellen die gelatinöse durchsichtige Masse in eine weisse käseartige Substanz verwandelt würde. Dies ist jedoch bis jetzt noch nicht thatsächlich nachgewiesen. Die auf solche Weise entstandenen Formen würden von den ersteren, markschwammartigen ihrer Natur nach wesentlich verschieden sein.

Der Fall von Alveolarkrebs des Uterus und der Scheide, welchen Cruveilhier livr. XXVII. pl. II. mittheilt, gehört ebenso wenig, wie die in den Knochen beobachteten Formen, der alveolaren Gallertgeschwulst an, sondern dem Carcinoma alveolare pultaceum. Zum sichern Nachweis der markschwammartigen Natur dieser Neubildung fand sich auch hier Ablagerung von Encephaloidmasse in den Lymphdrüsen der Beckenhöhle und im ductus thoracicus.

In Betreff des Hodens gilt ganz dasselbe. Der cancer

aréolaire avec matière perlée (Anat. path. livr. V. pl. I.) wurde mit Glück exstirpirt; der Kranke starb aber 8 Monate nachher paralytisch in Folge von Compression des Rückenmarks durch Markschwamm, welcher sich im 7ten Halswirbel und im 5ten Rückenwirbel entwickelt hatte.

In einem andern Falle dieser Art starb der Kranke 6 Wochen nach der Exstirpation und man fand vor der pars lumbalis der Wirbelsäule ein ungeheures Paquet von Encephaloidmasse, das sich bis zu den Nieren erstreckte. Es unterliegt also keinem Zweifel, dass die in den Alveolen vorhandene breiartige Masse wahrer Markschwamm war.

Dasselbe glaube ich von dem Alveolarkrebs der Brust behaupten zu können, welcher von Dieffenbach exstirpirt und von J. Müller (l. c.) beschrieben wurde.

Es ergiebt sich also, dass die Neubildungen mit alveolarem Gefüge, welche in den Knochen, dem Ovarium, den drüsigen Organen, im Uterus u. s. w. beobachtet wurden, von den alveolaren Gallertgeschwülsten wesentlich verschieden sind. Diese erscheinen in ihrer wahren Gestalt als ein Eigenthum der häutigen Gebilde des Unterleibs, des Magens, des Dünn- und Dickdarms, des Netzes und des Peritonealüberzuges der Bauchwände.

Von 30 unzweifelhaft hierher gehörigen Fällen, welche ich sammelte, hatten 14 ihren Sitz im Magen allein; 5 im Magen und Netz; 3 im Magen, Netz und Bauchfell. Auf das Rectum kommen von diesen 30 Fällen 4; auf das Coecum 2 und auf das Duodenum ebenfalls 2.

Der Magen beherbergt also bei weitem am häufigsten die alveolaren Gallertgeschwülste. In allen Fällen war der Pylorustheil desselben primär und vorzugsweise ergriffen; bei weiterer Entwicklung verbreitet sich jedoch die Neubildung nicht selten fast über die ganze Ausdehnung dieses Organs. Häufig wird in der Folge das Netz und das Bauchfell in gleicher Weise afficirt, weniger oft auch der Dünndarm, wie dies im Broers'schen Präparate der Fall ist.

Auf die Form, unter welcher die Gallertgeschwülste erscheinen, ist der Sitz nicht ohne Einfluss. Im Magen und Omentum findet man in der Regel eine gleichmässig verbreitete Entartung, welche alle Häute durchdringt und nur hie und da rundliche Proëminenzen wahrnehmen lässt. Am Bauchfell dagegen tritt sie uns meistens in Form von isolirten rundlichen Geschwülsten entgegen, die bald mit breiter Basis aufsitzen, bald dagegen an einem dünnen, aus Bindegewebe bestehenden Stiel hangen. Die im Rectum vorkommende Form enthält in der Regel grössere Cystenräume, als dies im Magen und Netz der Fall ist.

Die Veränderungen,

welchen die alveolaren Gallertgeschwülste im Verlaufe ihres Bestehens ausgesetzt sind, erscheinen, wenn man sie mit andern pathologischen Neubildungen vergleicht, sehr einfach. Weder Bluterguss, noch Entzündung und deren Ausgänge, Eiterung und Verschwärung wurden jemals in ihnen wahrgenommen [1]). Der Zerstörungsprocess, dem dieselben unterworfen sind, ist, wenn ich mich so ausdrücken darf, rein mechanischer Art. Die Wände der Alveolen platzen in Folge übermässiger Anhäufung der Colloidsubstanz oder durch die mechanischen Insulte, welchen sie von Seiten der Ingesta in der Höhle des Darmcanals ausgesetzt sind. Die Gallertmasse fliesst dann aus, die Wände der entleerten Höhlen fallen zusammen, und man sieht eine glatte Fläche, auf welcher ein zartes weissliches Maschengewebe sichtbar ist, dessen Maschen theils leere Grübchen darstellen, theils aber noch eine geringe Menge Gallert zurückhalten. Nirgend

[1]) Es erklärt sich hieraus die Abwesenheit mancher Erscheinungen, wie der Schmerzen, zum Theil auch des Erbrechens, wodurch die in Rede stehende Neubildung bei ihrem Sitz im Magen sich vom wahren Gastrocirrhus unterscheidet.

bemerkt man Gefässinjection oder jauchige Sekrete oder, was bei wahren Carcinomen so häufig der Fall ist, blumenkohlartige Wucherungen, die sich im Umkreise der Zerstörung erheben [1]).

Als eine nur durch die Localität veranlasste Veränderung ist die kalkartige Incrustation zu betrachten, welche Cruveilhier und Gluge bei alveolaren Gallertgeschwülsten im Mastdarm beobachteten. Die durch Zurückhaltung der Faecalstoffe bedingte Ammoniakentwicklung veranlasste Präcipitation der aufgelösten Erdphosphate, die auf der Oberfläche der Neubildung haften blieben.

Das Verhältniss zum Gesammtorganismus

ist bei den alveolaren Gallertgeschwülsten kein anderes als bei gutartigen Neubildungen, die ein bedeutendes Volumen erreichen und daher eine grosse Menge Materials der gemeinsamen, zur Nutrition dienenden Säftemasse entziehen. Die Folge ihrer Existenz ist desshalb, abgesehen von den örtlichen Störungen, die sie vermöge ihres Sitzes veranlassen, eine Cachexie, welche sich von der durch Profluvien erzeugten in keiner Beziehung unterscheidet. Eine specifische Dyserasie, wie die carcinomatose, welche der in Frage stehenden Neubildung zu Grunde liegen sollte, oder, wie Andere wollen, durch sie auf dem Wege der Infection ver-

---

[1]) Cruveilhier, der die grösste Anzahl von Neubildungen dieser Art beschrieben hat, bemerkt darüber livr. X. pl. III u. IV Folgendes:

La forme ulcéreuse, si fréquente dans les autres espèces de cancer ne s'observe point ici; car on ne peut appeler ulcére une destruction couche par couche sans manifestation aucune de vitalité dans la couche, qui avoisine la destruction.

Livr. XXXIII. Le cancer aréolaire n'est pas susceptible, comme l'encephaloide de ce travail inflammatoire, qui amène le gangrène; il ne présente, qu'un seul mode de destruction, l'usure par couches successives.

anlasst würde, lässt sich durchaus nicht nachweisen. Niemals entstehen bei Leiden dieser Art secundäre Ablagerungen in den drüsigen Organen, wie in der Leber, der Milz, den Lungen, welche die carcinomatosen Neubildungen so gern in Anspruch nehmen; niemals werden die lymphatischen Gefässe und Venen, welche Alles, was Krebs heisst, in die von dem ursprünglichen Sitz der Krankheit entfernten Regionen des Körpers verschleppen, bei Neubildungen dieser Art afficirt gefunden [1]). Die Ausbreitung der alveolaren Gallertgeschwulst folgt immer den Gesetzen der Continuität, nach welchen die Neubildung bald in Masse vorrückt, bald dagegen, wie am Bauchfell, unter Bildung von rundlichen, oft auch gestielten Geschwülsten, welche das letztere bedecken. Dabei bleiben die drüsigen Organe wie Leber, Milz und Nieren, sowie die Knochen, das Lymphgefässsystem, die Venen u. s. w. immer verschont. In dem von Broers beschriebenen Falle war die Grösse der Geschwulst enorm, fast alle häutigen Gebilde des Unterleibs waren in Anspruch genommen, das Afterproduct hatte nachweislich mehre Jahre bestanden und dennoch waren Leber, Milz, Nieren, Lunge, Lymphdrüsen u. s. w. vollkommen frei von secundären Bildungen. Albers sah einen durch diese Neubildung verunstalteten Magen, der bis auf die Schambeine reichte; aber secundäre Formen, die nicht nach dem Gesetze der Continuität entstanden wären, fehlten gänzlich.

Aehnlich verhielten sich die zahlreichen Fälle, welche die zu Anfang angeführten Beobachter mittheilten. Wir sind also nach den bisherigen Erfahrungen zu der Annahme be-

---

[1]) Dass Vogel (Pathol. Anat. Bd. I. S. 297) Gallertmasse in den Mesenterialdrüsen beobachtete, spricht nicht gegen die aufgestellte Behauptung. Die flüssigen Theile der in den Darmwandungen lagernden Gallertgeschwulst mussten in derselben Weise aufgesogen werden, wie jedes andere hier befindliche Fluidum: eine weitere Verbreitung derselben Affection auf entferntere Gebilde wurde dadurch nicht veranlasst.

rechtigt, dass bei der alveolaren Gallertgeschwulst niemals secundäre Formen vorkommen [1]).

[1]) Gegen diese Behauptung scheinen zwei Fälle zu sprechen, die in neuester Zeit bekannt gemacht wurden und die daher hier gewürdigt werden müssen.

Der erste wurde von J. C. Warren in den Medico-chirurgic. Transact. Vol. XXVII. Juni 1844. mitgetheilt (Peculiar case of gelatiniform cancer, in which nearly all the organs of the body contained colloid tumours); den andern beschrieb Bigger im Dublin. Journ. of Med. Jul. 1844.

Der Warrensche Fall, der wegen seiner genauen Beschreibung besondere Berücksichtigung verdient, betraf einen 25 jährigen Maler in Boston, welcher anfangs wegen eines harten, den scrophulös infiltrirten Drüsen ähnlichen Tumors an der rechten Seite des Halses Hülfe suchte. Im Verlaufe der Behandlung bildeten sich auf der Oberfläche des Körpers, besonders auf dem Abdomen, dem Rücken, den Armen u. s. w. zahlreiche erbsen- bis haselnussgrosse, runde, bläulich weiss durchscheinende Geschwülste. Der Kranke bekam später Hirnzufälle und ging endlich, wie erzählt wird, an Entkräftung zu Grunde. Die Leichenöffnung ergab Folgendes: Die Geschwülste im Unterhautzellgewebe bestanden aus kleinen Granulationen von gräulich weisser, wenig durchscheinender Farbe und brüchiger Consistenz; zerschnitten entleerten sie eine geringe Menge viscider Flüssigkeit. Der zuerst gebildete Tumor am Halse war von gelblich weisser Farbe, dem Aussehn nach scrophulösen Ablagerungen ähnlich, jedoch von viel beträchtlicherer (scirrhöser) Consistenz. Die lymphatischen Drüsen, besonders der Inguinalgegend waren verhärtet. In der Diploë der Schädelknochen fand sich eine durchscheinende Masse, ähnlich derjenigen, aus welcher die Hauttumoren bestanden; am Hinterhauptbein war eine zollgrosse Durchbohrung der Knochen. In den Muskeln des Thorax, im Mediastinum, im Herzfleisch zeigten sich zahlreiche Exemplare der oben beschriebenen halb durchscheinenden Geschwülste. In die Höhle des linken Herzohrs ragten zwei derselben, die an der Herzwand befestigt waren, hinein. In den Lungen fanden sich nur wenige. Die Bronchialdrüsen waren verhärtet. Die Lymphgefässe des Unterleibs waren stark mit einer hirnmarkähnlichen Substanz infiltrirt, besonders die Drüsen des Mesenteriums. Im Pylorustheile des Magens wurden mehre runde scirrhöse Ablagerungen gefunden. Die Leber enthielt eine grosse runde Geschwulst von gelblich weisser Farbe und granulirter Schnittfläche.

Ueber die Natur der alveolaren Gallertgeschwulst.

Es ist bereits oben in dem geschichtlichen Theil dieser Abhandlung bemerkt, dass man die Neubildung, von welcher hier die Rede ist, von jeher den carcinomatosen Pseu-

---

In den Nieren zeigten sich einige gelatinös durchscheinende, in den Hoden dagegen mehre weissliche harte Tumoren.

Es ergiebt sich hieraus, dass im vorliegenden Fall wirklicher Krebs vorhanden war, der primär als Scirrhus im Unterhautzellgewebe des Halses auftrat, später aber in seltener Menge fast in allen Organen des Körpers erschien. Die secundären Formen hatten theils die Eigenschaften des Scirrhus, wie im Magen, in der Leber, den Hoden und Bronchialdrüsen, theils dagegen die des Marksehwamms, wie in den Lymphdrüsen des Unterleibs. Ein anderer Theil, wozu besonders die im Unterhautzellgewebe und in den Muskeln vorkommenden gehören, zeichnete sich durch reichliche Infiltration mit gelatinöser Materie aus. Die letzte Erscheinung ist, wie schon oben bemerkt wurde, bei Carcinom nicht ganz selten, sie wird hier nur durch die grosse Anzahl, in welcher die Neubildungen vorhanden waren, bemerkenswerth. Der primäre Krebs war also Scirrhus, wie Warren selbst sagt, mit dem Carc. alveol. gelatinif. hatte derselbe, sowie auch die secundären Ablagerungen, keine Aehnlichkeit. Der Fall liefert also keinen Beweis für das Vorkommen secundärer Bildungen bei der alveolaren Gallertgeschwulst.

Die Mittheilung von Bigger ist leider weniger genau. Sie betrifft eine Frau, die 4 Jahr an Wassersucht litt. In den letzten Monaten erbrach sie häufig; die Stuhlentleerungen enthielten oft durchscheinende Hydatiden.

Bei der Section fanden sich alle Eingeweide des Unterleibs (die übrigen Höhlen durften nicht geöffnet werden) mit gallertartigen Hydatiden besetzt; auch im Netz und Gekröse waren dieselben vorhanden. Der Magen war sehr klein, der hintere Theil desselben verdickt und stellenweise durchscheinend. Es lässt sich aus dieser Beschreibung nicht entnehmen, was hier vorlag: sowie dieselbe ist, erinnert sie an den von Cruveilhier Livr. III. pl. 5. mitgetheilten Fall von Acephalocysten der Leber. Dass hier kein Gallertkrebs, sondern eher eine Echinococcuscolonie zu Grunde lag, dafür spricht der Abgang von Hydatiden mit den Excrementen.

doplasmen zurechnete. Otto, der sie zuerst beobachtete, reihte sie dem Scirrhus an. Cruveilhier stellte sie als eigene Species von Carcinom dar. Ihm trat J. Müller bei, welcher die histologischen Verhältnisse dieser Neubildung genauer erforschte. Seit dieser Zeit figurirt die alveolare Gallertgeschwulst unter den carcinomatosen Pseudoplasmen, denen sie auch vermöge ihres fremdartigen Aussehns, wegen der bedeutenden Ausbreitung, welche sie bei längerem Bestehen erreicht, wegen des Zerstörungsprocesses, welchem sie unterworfen ist, sowie endlich wegen der verderblichen Folgen, welche ihr Auftreten für das Bestehen des Gesammtorganismus nach sich zieht, anzugehören scheint. Indem ich es wage, Autoritäten wie Cruveilhier, Laënnec, Joh. Müller, Carswell, Rokitansky u. A. gegenüber, der fraglichen Neubildung die carcinomatose Natur völlig abzusprechen, so berufe ich mich darauf, dass alle wesentlichen Charactere des Krebses der alveolaren Gallertgeschwulst abgehen. Weder ihre histologische Natur, noch die Veränderungen, welche sie im Verlaufe ihres Bestehens eingeht, noch ihr Verhältniss zu den umliegenden Gebilden, noch ihr Einfluss auf den Gesammtorganismus entspricht dem Begriffe des wahren Carcinoms, wie sich solcher im Scirrhus und Markschwamm verkörpert findet [1]).

Die Zellen, welche in ihr gefunden werden, sind von Krebszellen wesentlich verschieden; blass, glatt, theils kernlos, theils einen einfachen Kern enthaltend gleichen sie mehr den Epithelialzellen, welche neugebildete Cystenräume auskleiden, als den in ihren Contouren abgerundeten, plumpen, in der Art ihrer Entwicklung mannichfach variirenden Krebszellen.

Erweichung und Ulceration, wie sie in Carcinomen, die

---

[1]) Vergl. meinen Aufsatz über den Begriff und die Diagnose der bösartigen Neubildungen in den hannov. Annalen für Medicin. Jahrg. 1847. Heft 1. S. 7.

längere Zeit bestanden, constant sich einstellen, fehlen dieser Neubildung gänzlich. Die Zerstörung, welche sie erleidet, ist, um mich so auszudrücken, eine mechanische Abnutzung, die niemals mit entzündlicher Reaction sich verbindet. Die zerstörte Fläche ist glatt und nicht wie ein carcinomatoses Geschwür von Jauche, sondern nur von der ausgeflossenen, in ihren Eigenschaften unveränderten Colloidsubstanz bedeckt; auf der Geschwürsfläche und in ihrer Umgebung fehlen die blumenkohlartigen Wucherungen, welche bei Krebsgeschwüren so gerne in Masse aufschiessen.

Während wahre Carcinome kein Gebilde verschonen, das Blutgefässe und Nerven enthält, vor allen aber gern die drüsigen Organe heimsuchen, beschränkt sich die alveolare Gallertgeschwulst auf membranöse Theile und befällt niemals die drüsigen Organe, wie Leber und Milz, auch wenn sie Jahrelang in deren unmittelbarer Nähe besteht und alle benachbarten häutigen Gebilde in den Kreis ihrer Entartung zieht.

Venen und Lymphgefässe, die überall wo Carcinome gedeihen, afficirt werden und bei der Verschleppung des Pseudoplasma's in entfernte Regionen sich thätig zeigen, werden hier nicht verändert.

Sekundäre Ablagerungen in der Leber, den Lungen, Lymphdrüsen u. s. w., welche bei Carcinomen. die längere Zeit bestanden, nur äusserst selten ausbleiben, wurden bei den alveolaren Gallertgeschwülsten niemals beobachtet.

Das Allgemeinbefinden wird auch durch sie alterirt, ja sie bringen bei ihrem Sitz im Magen, Darmcanal u. s. w. ebenso sicher den Tod wie wahre Krebse; allein ihr Einfluss äussert sich nicht als specifike Dyskrasie, sondern er trägt den Stempel einer einfachen Cachexie, welche durch den Verlust an Bildungsmaterial und durch Behinderung wichtiger Functionen, wie der Digestion u. s. w. erzeugt wird. Die nächtlichen Schmerzen der Glieder, eine Erscheinung der carcinomatosen Dyskrasie, durch welche die Krebskran-

ken hauptsächlich in den letzten Stadien ihrer Leiden gequält werden, wurden von keinem Beobachter des s. g. Gallertkrebses wahrgenommen.

Aus diesen Gründen trage ich kein Bedenken, dem s. g. Cancer alveolaris gelatiniformis die carcinomatose Natur mit Bestimmtheit abzusprechen.

Es unterliegt keinem Zweifel, dass, wenn derselbe durch chirurgische Mittel entfernt werden könnte, Recidive nicht mehr zu befürchten sein würden, als bei andern an und für sich gutartigen Geschwülsten. Leider ist er nur in seltenen Fällen mechanischen Hülfsleistungen zugänglich. Bei seinem Sitz im Rectum, wo die Exstirpation unter Umständen thunlich ist, würde die Prognose sich bedeutend günstiger stellen, als bei wahrem Scirrhus. Bestimmte Erfahrungen über diesen Punct sind bis jetzt nicht vorhanden.

Fassen wir die hauptsächlichsten Resultate der vorstehenden Abhandlung in ein kurzes Resümé zusammen, so ergiebt sich Folgendes:

1. Die gallertartige Materie der Colloidgeschwülste ist keineswegs ein dem gesunden Organismus fremdartiger Stoff.
2. Dieselbe erscheint bald als Complication von Neubildungen, welche durch ihre übrigen Formelemente hinreichend charakterisirt sind, bald dagegen macht sie den hauptsächlichsten Bestandtheil derselben aus.
3. Im letztern Falle erscheint die Gallertsubstanz unter 3 Formen:
   a. als Infiltration,
   b. in Cysten,
   c. in alveolarem Gewebe,
   abgelagert.
4. Die mit Gallert infiltrirten Geschwulstformen, die sog. Colloneme Müller's, sind meistens Neubildungen auf

einer niedern Stufe der Entwicklung; selten sind die Formelemente derselben bereits so weit ausgebildet, dass aus denselben ihre Natur mit Bestimmtheit erschlossen werden könnte. Sie scheinen in der Regel gutartig, zuweilen jedoch auch bösartig zu sein.

5. Die Colloidcysten sind theils wahre Neubildungen, theils Erweiterungen präexistirender Hohlgebilde. Sie schliessen sich an die einfachen serösen Cysten an und unterscheiden sich von diesen hauptsächlich nur durch ihren Inhalt.
6. Die wesentlichen Formelemente der Schilddrüse bestehen aus Zellbildungen in verschiedenen Stadien ihrer Entwicklung: Zellenkernen, Zellen und Mutterzellen, welche in einem, aus Bindegewebe und Kernfasern bestehenden Stroma zerstreut liegen und nicht, wie behauptet wird, in geschlossenen Hohlräumen gelagert sind. Die für letztere genommenen Formen sind wahre Mutterzellen.
7. Durch die Bildung von vergänglichen Mutterzellen schliesst sich die Schilddrüse den übrigen Secretionsorganen, namentlich den Magendrüsen, den Hoden u. s. w. an. Ihr Secret enthält als specifiken Stoff eine durch Essigsäure fällbare pyinartige Substanz.
8. Eine Beziehung der Schilddrüse zum Respirationsprocess oder, analog der Milz, zu acuten und chronischen Blutentmischungen lässt sich durch ihr Verhalten in pathologischen Zuständen nicht nachweisen.
9. Es giebt nur 2 Formen von Eierstockswassersucht, nämlich einfache und zusammengesetzte Cystenbildung. Die dritte bisher angenommene krebsartige Form ist nur eine Varietät der zweiten und eben so wenig carcinomatoser Natur, wie diese.
10. Die alveolaren Gallertgeschwülste beruhen auf demselben Bildungstypus wie die Colloidcysten. Sie hangen einerseits mit diesen, andererseits aber mit den Collo-

nemen durch zahlreiche Uebergangsformen innig zusammen.

11. Die alveolare Gallertgeschwulst ist streng von dem Carc. alveolare pultaceum zu scheiden.
12. Dieses giebt sich in seinem Verhalten als wahres Carcinom und zwar als Markschwamm zu erkennen.
13. Der alveolaren Gallertgeschwulst gehen dagegen alle wesentlichen Charactere des Krebses ab.
    Sie ist also aus der Reihe der Carcinome zu streichen.

Erklärung der Kupfertafeln.

Taf. I.

Fig. 1. Gelatinöser Krebs: a. Zellen, b. Fasernetz.

Fig. 2. Normales Schilddrüsenparenchym. Man sieht in dem faserigen Stroma bei a. braune Pigmentkörnchen, bei b. Zellenkerne. Die übrigen Theile sind mit Zellen durchsäet.

Fig. 3. Zellenkerne aus der gesunden Schilddrüse, theils mit glatten Contouren, theils mit leicht gezähnten Rändern, wie eingeschrumpfte Blutkörperchen.

Fig. 4. Zellen der Thyreoidea: a. eine Zelle mit 2 Kernen, b. reihenförmige Lagerung der Zellen.

Fig. 5. Zeigt die Uebergangsformen von der Schilddrüsenzelle zu den Colloidcysten, wie sie in leicht vergrösserten Schilddrüsen zahlreich vorhanden sind: a. normale Zelle, b. erweiterte, c. junge Cyste mit körniger Materie an der Stelle des Kerns, d. etwas grössere, e. Colloidcyste.

Fig. 6. Parenchym einer vergrösserten Schilddrüse:
a. a. faseriges Stroma mit Kernfasern,
b. b. Zellenkerne,
c. Zellen,
d. junge Cysten,
e. weiter entwickelte,
f. Körnchen gelben Pigments.

Fig. 7. Pigmentzellen: a. mit deutlichem Kern versehene, b. reihenweise geordnete, wie die normalen Schilddrüsenzellen in Fig. 4. b.

Fig. 8. Entwicklungsstadien der Mutterzellen: a. Zelle mit einfachem Kern, b. grössere mit 2 Kernen, c. Zelle mit mehren Kernen, d. mit Kernen und endogenen Zellen.

Fig. 9. Fettablagerung in dem faserigen Stroma der Schilddrüse.

Fig. 10. Krebszellen aus einer Cyste des Ovariums.

Fig. 11. Mit Krebszellen gefüllte Fasermaschen der Cystenwand.

Fig. 12. Epithelialzellen aus Colloidcysten des Ovariums:
a. granulirte, pflasterartig zusammenhängende Zellen,
b. glatte Zellen mit Kern,
c. junge runde Zelle mit grossem Kern.

Taf. II.

Fig. 1. Zellen aus der alveolaren Gallertgeschwulst:
a. blasse mit Kern versehene,
b. granulirte,
c. Körnchenzelle,
d. Zellenkern,
e. Fetttröpfchen.

Fig. 2. Polyedrische, zusammenhängende Zellen derselben Neubildung.

Fig. 3. a. Fasergerüste, b. kleine Mutterzelle, c. und d. grössere.

Fig. 4. Substanz der alveolaren Gallertgeschwulst:
a. a. a. Fasergewebe mit runden Maschen, in welchen die Mutterzellen liegen, b. ein Theil einer grossen Faserlücke, in welcher 2 Mutterzellen gelagert sind.

Fig. 5. Eine andere Form der alveolaren Gallertgeschwulst:
a. a. unregelmässige Fasermaschen; auf densel-

ben liegen regelmässige Lager von Zellbildungen und zwar theils Kerne bei b., theils junge runde Zellen bei c., theils endlich grosse platte, dem Epithelium ähnliche Zellen bei d. Bei e. finden sich Körnchenzellen, bei f. Krystalle von kohlensaurem Kalk.

Fig. 6. Junge, noch in der Entwicklung begriffene alveolare Gallertgeschwulst vom serösen Ueberzuge des Dünndarms.

a. Stiel aus dicken, noch unvollkommen in Fibrillen zerfallenen Bindegewebsbündeln bestehend.

b. Junger Auswuchs. Man sieht in dem dichten Fasernetz viele primäre Zellen, aber noch keine Mutterzellen.

Fig. 7. Fasernetz der alveolaren Gallertgeschwulst.

Fig. 8. Muttercyste aus der Schilddrüse:

a. Cystenwand, bb. Fettablagerung, c. Kalkablagerung, d. Colloidcyste, e. normales Parenchym, mit Blutextravasaten durchsäet.

1

2

4

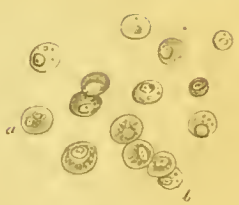

3

6

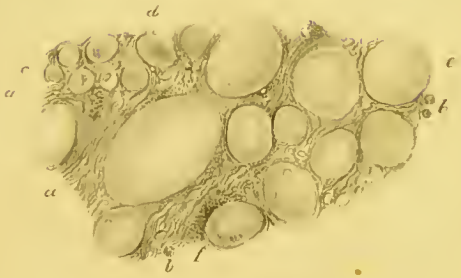

5

9



7

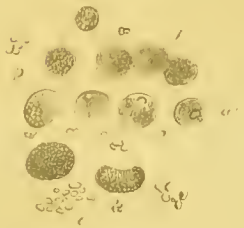

8

10

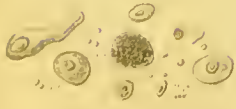

11

12

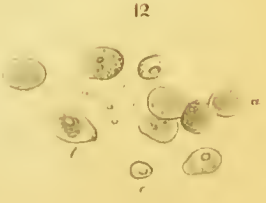

NACH d NATUR v FRERICHS

S CAVALLARI'S ATELIER

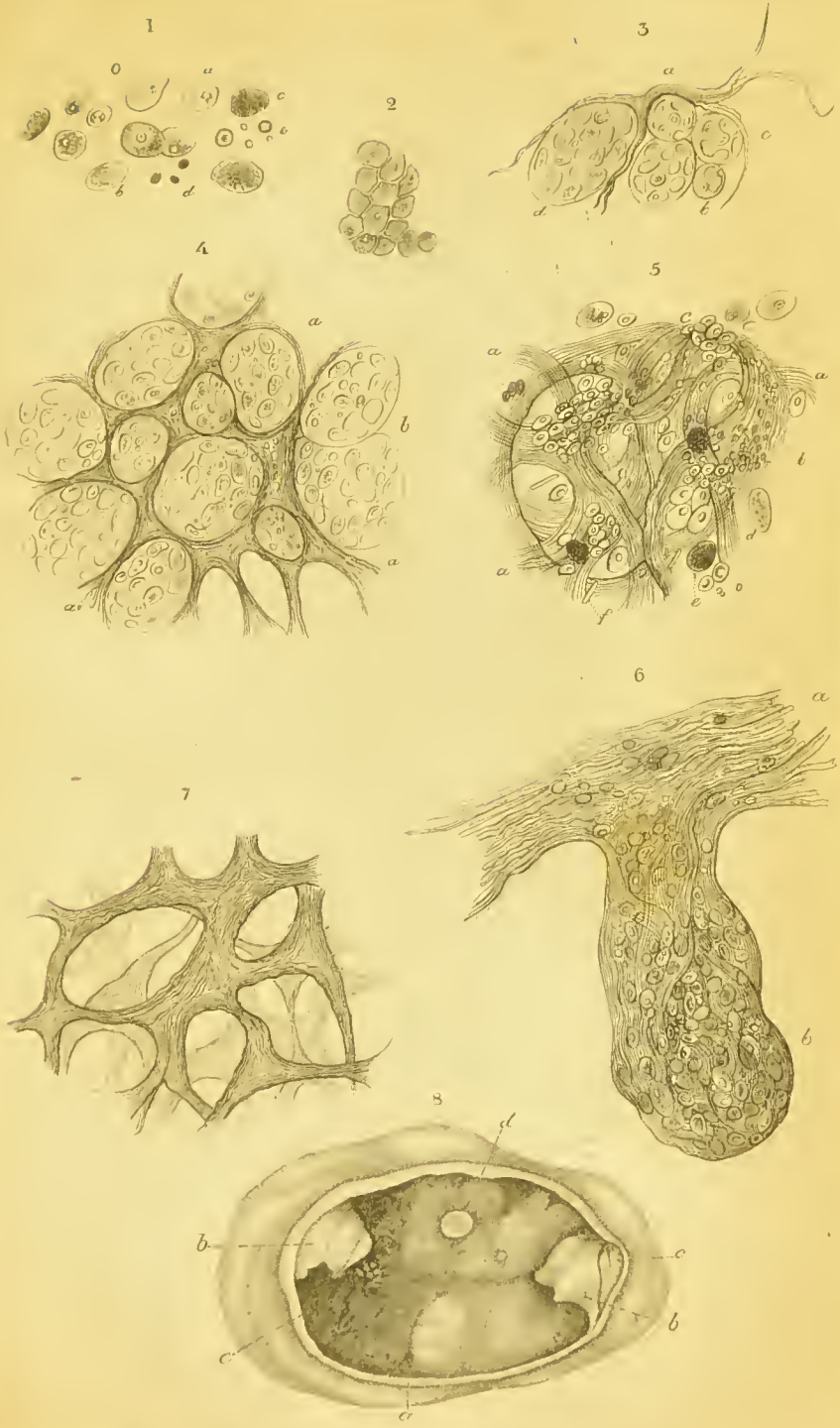

NACH d NATUR v FREERICHS

CAVALLARIS ATELIER